This is a digital copy of a book that was preserved for generations on library shelves before it was carefully scanned by Google as part of a project to make the world's books discoverable online.

It has survived long enough for the copyright to expire and the book to enter the public domain. A public domain book is one that was never subject to copyright or whose legal copyright term has expired. Whether a book is in the public domain may vary country to country. Public domain books are our gateways to the past, representing a wealth of history, culture and knowledge that's often difficult to discover.

Marks, notations and other marginalia present in the original volume will appear in this file - a reminder of this book's long journey from the publisher to a library and finally to you.

**Usage guidelines**

Google is proud to partner with libraries to digitize public domain materials and make them widely accessible. Public domain books belong to the public and we are merely their custodians. Nevertheless, this work is expensive, so in order to keep providing this resource, we have taken steps to prevent abuse by commercial parties, including placing technical restrictions on automated querying.

We also ask that you:

+ *Make non-commercial use of the files* We designed Google Book Search for use by individuals, and we request that you use these files for personal, non-commercial purposes.

+ *Refrain from automated querying* Do not send automated queries of any sort to Google's system: If you are conducting research on machine translation, optical character recognition or other areas where access to a large amount of text is helpful, please contact us. We encourage the use of public domain materials for these purposes and may be able to help.

+ *Maintain attribution* The Google "watermark" you see on each file is essential for informing people about this project and helping them find additional materials through Google Book Search. Please do not remove it.

+ *Keep it legal* Whatever your use, remember that you are responsible for ensuring that what you are doing is legal. Do not assume that just because we believe a book is in the public domain for users in the United States, that the work is also in the public domain for users in other countries. Whether a book is still in copyright varies from country to country, and we can't offer guidance on whether any specific use of any specific book is allowed. Please do not assume that a book's appearance in Google Book Search means it can be used in any manner anywhere in the world. Copyright infringement liability can be quite severe.

**About Google Book Search**

Google's mission is to organize the world's information and to make it universally accessible and useful. Google Book Search helps readers discover the world's books while helping authors and publishers reach new audiences. You can search through the full text of this book on the web at `http://books.google.com/`

LANE MEDICAL LIBRARY STANFORD
2 45 0172 8541

28B

LANE

MEDICAL LIBRARY

SEAL OF THE LELAND STANFORD JUNIOR UNIVERSITY
1885

LEVI COOPER LANE FUND



UEBER DIE

VON

# HERRN PROFESSOR BILLROTH

AUSGEFÜHRTEN RESECTIONEN

DES

# CARCINOMATÖSEN PYLORUS.

LANE LIBRARY

VON

Dr. ANTON WÖLFLER

ASSISTENZ-ARZT AN DER CHIRURGISCHEN KLINIK DES PROF. Dr. BILLROTH UND DOCENT DER CHIRURGIE AN DER UNIVERSITÄT WIEN.

LANE MEDICAL LIBRARY
17631
SAN FRANCISCO

MIT 5 HOLZSCHNITTEN UND 3 LITHOGRAPHIRTEN TAFELN.

WIEN 1881.

WILHELM BRAUMÜLLER

K. K. HOF- UND UNIVERSITÄTSBUCHHÄNDLER.

Ka

LANE LIBRARY

M540
W84
1881

# VORWORT.

Mit Vergnügen bin ich dem Wunsche meines verehrten Lehrers und Chefs, des Herrn Professor Dr. Billroth, nachgekommen, die von ihm ausgeführten Resectionen des Pylorus zu beschreiben, und der Oeffentlichkeit zu übergeben.

Wenngleich es keinem Zweifel unterliegt, dass diese neue Operation in Betreff ihrer Indicationen und Methoden noch sehr mannigfach ausgebildet werden kann, so schien es doch im Interesse der Sache wünschenswerth, die wichtigen Erfahrungen, welche in den bisher operirten Fällen gemacht wurden, schon jetzt den Fachgenossen mitzutheilen, nachdem durch die grosse Verbreitung, welche die Berichte über diese Operationen erlangt hatten, die Aufmerksamkeit in besonders hohem Maasse diesem neuen Fortschritt auf dem Gebiete der operativen Chirurgie zugewandt war.

Wien, 26. April 1881.

Dr. A. Wölfler.

# Inhalts-Verzeichniss.


Seite

Einleitung und historische Uebersicht . . . . . 1

Technik der Operation . . . . . 17

Beschreibung der Krankheitsfälle . . . . . 31

Resumé . . . . . 46

Nachtrag . . . . . 52

## Berichtigungen.

Auf Seite 10, vierte Zeile von unten soll es heissen: den Schnitt häufiger nach rechts etc.

Auf Seite 27, fünfte Zeile von unten soll es heissen: auch nur ein Tropfen u. s. w.

" " 46, Zeile 10 von unten soll es heissen: Duodenum.

" " 47, " 3 " oben fällt das Wort sonst hinweg.

" " 52, " 12 " " soll es heissen: keine pathologischen Adhäsionen.

# Einleitung und historische Uebersicht.

Im August des Jahres 1877 schloss Professor Billroth seinen Aufsatz über eine erfolgreiche Gasteroraphie [1]) mit folgenden Worten: „Es ist von dieser Operation zur Resection eines Stückes carcinomatös degenerirten Magens nur noch ein kleiner Schritt zu machen, wie ihn jüngst Czerny von der Oesophagotomie zur Resection eines carcinomatös degenerirten Stückes Oesophagus mit glücklichem Erfolge gemacht hat."

Zwei Jahre später gab Herrn Prof. Billroth ein Fall von gelungener Enteroraphie [2]) von Neuem Gelegenheit, sich über die Frage der Magenresection in folgender Weise auszusprechen: „Nachdem früher von mir gezeigt wurde, dass man Magenwunden ebenso wie den Darm vernähen kann, ohne fürchten zu müssen, dass der Verdauungssaft die Heilung per primam hindert, so steht nun anatomisch, physiologisch und technisch der partiellen Resection des Magens beim Menschen (z. B. wegen Carcinom) nichts mehr im Wege. **Es muss gelingen!**"

Und wiederum zwei Jahre später ist es Billroth gelungen, am 29. Jänner 1881 bei einer 43jährigen Frau den carcinomatösen Pylorus mit Glück zu reseciren!

Es ist, soweit mir die Literatur bekannt ist, der dritte Fall von Pylorus-Resection, die am lebenden Menschen überhaupt versucht und ausgeführt wurde, der erste, welcher in Genesung endigte.

---

[1]) Billroth: Ein Beitrag zu den Operationen am Magen. Gasteroraphie. Wiener med. Wochenschr. 1877. Nr. 36.

[2]) Wiener med. Wochenschr. 1879. Nr. 1.

Seitdem man es mit allem Ernste unternommen hatte, die Chirurgie und die interne Medicin auf den mächtigen Säulen der Anatomie und Physiologie wissenschaftlich aufzubauen, musste es einem jeden Arzte als das höchste Ideal erscheinen, in der Therapie der Krankheiten dahin zu streben, das erkrankte Organ wieder zu seiner normalen physiologischen Function zurückzuführen! Und so bedeutend auch die Fortschritte der letzten 50 Jahre in der operativen Chirurgie waren, so wurde derselben dennoch immer von den Anhängern anderer Disciplinen mit einem gewissen Rechte der schwer lastende Vorwurf entgegengehalten, dass die chirurgische Thätigkeit sich von diesem Ideale immer mehr entferne.

Aus diesem Grunde müssen die in neuerer Zeit mehr als je zur Geltung gelangten Principien und Erfolge der conservativen Chirurgie vor Allem als erfreulichste Fortschritte angesehen werden. Deshalb müssen auch die vollkommen gelungenen (d. h. mit dem Resultate vollständiger Gebrauchsfähigkeit der Glieder endigenden) Resectionen an den Knochen und an den Gelenkenden als glänzendste Erfolge der modernen Chirurgie betrachtet werden, und deshalb gewinnen auch die von vollständigen functionellen Restitutionen gefolgten Resectionen am Darmtractus des menschlichen Körpers nicht blos chirurgische, sondern auch allgemein medicinische Bedeutung! Denn gerade durch diese letzteren wurde von Neuem der schöne Beweis erbracht, dass die Chirurgie im Stande sei, schwer erkrankten Organen die physiologische Thätigkeit zurückzuerobern, und dass der Chirurg nicht blos deshalb segensreich vorwärts schreite, weil er gefahrlos immer grössere lebensrettende Verletzungen herbeiführen könne, sondern auch Heilung im physiologischen Sinne zu erzielen im Stande sei! Werfen wir im Vorübergehen einen flüchtigen Blick auf die Entwickelung der chirurgischen Operationen am Darmtractus des menschlichen Körpers!

Es ist noch nicht so lange her, dass es gelungen ist, die Carcinome am Ein- und Ausgange des menschlichen Verdauungsrohres nicht blos in sehr ausgedehnter Weise, sondern in manchen Fällen auch dauernd zu beseitigen.

Und so ist es gewiss als ein relativ günstiges Zahlenverhält-

niss zu betrachten, wenn Herr Prof. Billroth nach den von mir [1]) in jüngster Zeit vorgenommenen Zusammenstellungen unter 45 Fällen von Exstirpation des Zungen- und Mundbodenkrebses über 10 sichergestellte Radicalheilungen verfügt. In gleicher Weise muntern die Mittheilungen Kocher's [2]) über die Radicalheilung des Krebses, welche sich auf die Exstirpation des Zungen-, Pharynx- und Rectum-Carcinoms beziehen, mit aller Entschiedenheit zu erneuerter Thätigkeit auf.

Volkmann [3]) vermochte schon im Jahre 1878 drei radical geheilte Fälle von Mastdarmkrebs aufzuweisen, Bardenheuer [4]) zeigte, in welch glücklicher Weise selbst sehr ausgedehnte Carcinome des Rectums exstirpirt werden können, und mein Freund, Dr. R. Gersuny [5]) berichtete im Jahre 1878 über eine von ihm ausgeführte ausgedehnte Rectumexstirpation mit gleichzeitiger Entfernung eines Theiles der Vagina bei einer Frau, die sich heute nach vier Jahren noch des besten Wohlseins erfreut.

v. Langenbeck war dann der Erste, welcher die Exstirpation des Pharynx methodisch ausbildete. Ihm folgte Billroth, welcher im Jahre 1879 die ausgedehnteste Pharynxexstirpation, die bisher unternommen worden war, mit Glück ausführte (Entfernung des Pharynx, Larynx sammt Epiglottis und der Glandula thyreoidea) und Kocher [6]), der uns später als der Erste zeigte, dass durch die Resection des Pharynx sich auch Radicalheilung erzielen lasse.

Die glücklichen Resultate, welche Billroth [7]) in den Jahren 1870 und 1871 bei seinen wegen Fremdkörper ausgeführten

---

[1]) A. Wölfler: Zur Geschichte u. operativen Behandlung des Zungenkrebses. Archiv f. klin. Chirurgie. Bd. XXVI. 2.

[2]) „Ueber Radicalheilung des Krebses." Deutsche Zeitschrift f. Chirurgie. 13. Bd. 1. u. 2. Heft.

[3]) Ueber den Mastdarmkrebs und die Exstirpatio recti. Sammlung klin. Vorträge. Heft Nr. 131.

[4]) Zur Frage der Drainirung der Peritonäalhöhle. Stuttgart 1880.

[5]) Wiener med. Wochenschr. 1878. Nr. 26.

[6]) cf. l. c.

[7]) Wiener med. Wochenschrift 1870 und Langenbeck's Archiv für klin. Chirurgie. Bd. 13. S. 679.

Oesophagotomien erzielte, überzeugten ihn, dass die operativen Eingriffe an der Speiseröhre auch auf die Exstirpation der Carcinome auszudehnen seien, und bestimmten ihn deshalb, im Jahre 1870 auf Grundlage von Thierexperimenten den Vorschlag zu machen, den Oesophagus bei hoch gelegenen Carcinomen zu reseciren[1]).

Sieben Jahre später hatte es Czerny[2]) unternommen, auf Grundlage eines geheilten Falles den Nachweis zu erbringen, dass die Resection des carcinomatösen Oesophagus auch beim Menschen ausführbar sei und definitive Heilung herbeiführen könne.

Unterdessen hatten Gussenbauer und v. Winiwarter[3]) im Jahre 1876 von den Operationen am Oesophagus einen Schritt weiter nach abwärts zu jenen am Magen gethan und durch Thierexperimente den Beweis erbracht, dass die partielle Resection des Magens ausgeführt werden könne.

Wenngleich schon Merrem[4]) im Jahre 1870 den Vorschlag gemacht hatte, das Pyloruscarcinom zu exstirpiren, so gebührt dennoch — abgesehen davon, dass Gussenbauer zur Zeit, als er mit seinen Versuchen begann, diesen Vorschlag nicht kannte — Gussenbauer und v. Winiwarter das unbestreitbare hohe Verdienst, durch ihre experimentelle Arbeit gezeigt zu haben, dass die partielle Magenresection nicht blos, was die technisch operative Seite anbelangt, sondern auch mit Rücksicht auf die physiologische Function des Magens von Hunden vertragen wird; Gussenbauer und v. Winiwarter waren es, welche mit aller Bestimmtheit und Sicherheit der Ueberzeugung Ausdruck gaben, dass die partielle Resection des Magens auch beim Menschen ausgeführt werden kann und muss!

Es ist fernerhin zu erwähnen, dass Czerny und Kaiser[5]) diese experimentelle Arbeit mit vielem Glück wieder aufnahmen

---

[1]) v. Langenbeck's Archiv f. klin. Chirurgie. Bd. 13. S. 65.

[2]) Centralblatt für Chirurgie. 1877. Nr. 28.

[3]) Die partielle Magenresection. Archiv f. klin. Chirurgie. Bd. XIX.

[4]) Animadversiones quaedam chirurgicae experimentis in animalibus factis illustr. Gissae 1870.

[5]) Dr. F. F. Kaiser: Beiträge zu den Operationen am Magen, in Czerny's Beiträgen zur operativen Chirurgie. Stuttgart 1878.

und sogar zu zeigen vermochten, dass ein von ihnen operirter Hund selbst nach Resection des **ganzen** Magens nicht blos lange Zeit lebte, sondern sogar im Laufe von acht Monaten um mehr als die Hälfte seines Körpergewichtes zugenommen hatte.

Mittlerweile fand Herr Prof. Billroth Gelegenheit, bei zwei an Magenfistel leidenden Menschen die Gasteroplastik zu studiren und mehrere Methoden mit Erfolg auszuführen. Während in dem einen Falle[1]) die Dieffenbach'sche Methode der Lappenbildung dauernde Heilung herbeiführte, fand sich Billroth bei den anderen Kranken nach mehreren Versuchen[2]) veranlasst, die Magenränder der Fistel abzulösen, zu vereinigen und auf diese Weise die Methode der „Gasteroraphie" zur Heilung von Magenfisteln in die operative Chirurgie einzuführen[3]).

Die Billroth'sche Methode wurde später von Esmarch mit gleich günstigem Resultate wiederholt[4]); Esmarch fand sich in seinem Falle veranlasst, die degenerirten Magenränder in der Breite von $^1/_2$—1 Ctm. abzutragen.

Es ist eine gewiss sehr interessante Thatsache, dass die Gasteroraphie bereits im Jahre 1521 von einem bayerischen Arzte ausgeführt worden sein soll. Es gibt uns darüber ein kleines Wunderbuch Aufschluss, das im Jahre 1522 in Regensburg von Kirchenpröbsten herausgegeben wurde[5]), und in welchem die Opera-

---

[1]) Wölfler: Zur operativen Heilung der äusseren Magenfistel. Wiener med. Wochenschr. 1879. Nr. 16.

[2]) Wölfler: Die Magenbauchwandfistel und ihre operative Heilung etc. v. Langenbeck's Archiv f. klin. Chirurgie. Bd. XX.

[3]) Billroth: Wiener med. Wochenschrift. 1877. Nr. 38.

[4]) H. Petersen: Eine Magenresection zur Heilung einer Magenbauchwandfistel. Dissert. Kiel 1880 und Jahresbericht über die chirurgische Klinik zu Kiel im Jahre 1870. Kiel 1880.

[5]) Der Titel dieses interessanten Büchleins lautet:

„Wunderberliche czaychen vergangen Jars beschehen in Regens-
„purg tzw der schönen Maria der mueter gottes hye in begrif-
„fen. Regenspurg 1522."

Ein Auszug dieses seltenen Buches findet sich in: „Die gute, alte Zeit. Sechster Band des Klosters von Scheible. 1847." Der obige Fall von Wundercur ist daselbst auf S. 994 u. 995 unter Nummer 22 beschrieben. Herr

tion der Magennaht besprochen wird, welche bei einem gewissen Kunz Seytz v. Pfaffenreuth, der im Streite eine Stichverletzung des Magens erlitten hatte, ausgeführt worden war. Der Arzt — sein Name ist nicht angegeben — erweiterte mittelst eines T-Schnittes die Bauchdeckenwunde, zog den Magen hervor, reinigte die Magenwunde und legte vier Hefte an. Kunz Seytz v. Pfaffenreuth war nach 14 Tagen genesen!

Als ein weiterer Fortschritt der chirurgischen Operationen am Magen ist die in der letzten Zeit immer häufiger und mit immer mehr Glück unternommene Bloslegung des Magens und Eröffnung desselben behufs Anlegung einer Ernährungsfistel zu verzeichnen.

Die diesbezüglichen Resultate, welche in neuerer Zeit durch Verneuil [1]), Schönborn [2]). Trendelenburg [3]), Krönlein [4]), Escher [5]), Langenbuch [6]) u. A. erzielt wurden, bewiesen hinreichend, dass die Anlegung eines Os artificiale bei tief gelegenen Carcinomen des Oesophagus einen vollständig berechtigten, bei Narben-Stenosen an dieser Stelle sogar einen unbedingt nothwendigen operativen Eingriff darstelle. Weitere Erfahrungen werden uns auch darüber belehren müssen, inwieweit die von Langenbuch [6]) für manche Fälle von inoperablem Pyloruskrebs angegebene Duodenotomie behufs Anlegung einer Ernährungsfistel zu acceptiren sein wird.

Unterdessen gelang es, immer ausgedehntere und glücklichere Operationen am Dünn- und Dickdarme auszuführen und immer mehr Methodik in die operative Technik der Darmresection und Darmnaht zu bringen. Auch diese Operationen waren geeignet,

---

Dr. v. Seydlitz, Mitarbeiter der Voss'schen Zeitung, hatte die Freundlichkeit, mich auf dieses Büchlein aufmerksam zu machen.

[1]) Verneuil: Gazette médicale de Paris. Nr. 44. p. 524.

[2]) Schönborn: Verhandlungen der deutschen Gesellschaft f. Chirurgie. 1877. II. 249.

[3]) Trendelenburg: Centralblatt für Chirurgie. Nr. 14. 1880 und Achter Congress der deutschen Gesellschaft für Chirurgie.

[4]) Krönlein: Berliner klin. Wochenschr. 1879. Nr. 34 u. 35.

[5]) Escher: Centralblatt f. Chirurgie. Nr. 39. 1880.

[6]) Verhandlungen der deutschen Gesellschaft f. Chirurgie. IX. Congress. Berlin 1881. I. 56.

dringend darauf hinzuweisen, dass auch am Magen ähnliche Eingriffe mit Erfolg ausgeführt werden können.

Die Operationen des widernatürlichen Afters nach dem Vorgange Czerny's [1]), Dittel's [2]) und Billroth's [3]), die Resectionen des gangränösen Darmes nach Kocher [4]), Hagedorn [5]), Nicoladoni [6]), Ludvik [7]), Czerny [8]) und Madelung [9]); sie alle wirkten im hohen Grade aufmunternd und belehrend!

Gelang es doch in jüngster Zeit bei diesen Fortschritten auf dem Gebiete der Laparotomien und Enteroraphien dem ausgezeichneten Elsässer Chirurgen Köberle [10]), ein 2 Meter langes, wegen Narben vielfach stenosirtes Dünndarmstück mit dem glücklichsten Erfolge zu reseciren!

So blieb denn von allen Theilen des menschlichen Darmtractus nur noch das Carcinom des Dickdarms übrig, an dessen Beseitigung man sich bis zum Jahre 1878 — mit Ausnahme eines einzigen, ganz vergessenen, aus dem Jahre 1833 stammenden und von Reybard [11]) mitgetheilten Falles — nicht gewagt hatte.

Da machte am 13. April 1878 im VII. Congresse der deutschen Gesellschaft für Chirurgie Prof. C. Gussenbauer die Mittheilung, dass er eine partielle Resection des Colon descendens zum Zwecke einer Geschwulst-Exstirpation ausgeführt hatte. Leider starb — wie dies bei der ersten Ausführung solcher schwieriger

---

[1]) Centralblatt f. Chirurgie. 1877. Nr. 28.

[2]) Wiener med. Wochenschr. 1878. Nr. 48.

[3]) Wiener med. Wochenschr. 1879. Nr. 1 und Dr. R. Wittelshöfer. v. Langenbeck's Archiv Bd. 28 und Dr. R. Wittelshöfer: Wien. med. Wochenschr. 1881. Nr. 3.

[4]) Correspondenzblatt f. schweiz. Aerzte. 1878. p. 133. — Bulletin de la Suisse romaine. Mai 1880 und Centralblatt f. Chirurgie. 1880. Nr. 29.

[5]) Verhandlungen d. deutschen Gesellschaft f. Chirurgie. IX. Congress. Berlin 1881. I. 64.

[6]) Wiener med. Blätter 1879. Nr. 6 u. 7.

[7]) Wiener med. Presse 1880. Nr. 23.

[8]) Berliner klin. Wochenschr. 1880. Nr. 45.

[9]) Berliner klin. Wochenschr. 1881. Nr. 6.

[10]) Résection de deux mètres d' intestin grèle suivie de guérison. Strassburg 1881.

[11]) Bull. de l' Acad. de méd. T. IX. 1843.

Operationen kaum zu vermeiden ist — Gussenbauer's Patient und ebenso jene Kranken, an welchen Thiersch, Schede und später Baum [1]) (1879) ähnliche Dickdarm-Resectionen versucht hatten.

Allein selbst die schwierigen Colon-Resectionen sollten nicht allzulange erfolglos bleiben. Wiederum waren es Gussenbauer und Czerny, welche bei ihren nächsten Fällen — Dank ihrer unermüdlichen Thatkraft — mit Glück operirten. Martini in Hamburg, welcher Gussenbauer zum Consilium einlud, resecirte auf Gussenbauer's Vorschlag und nach dessen Operationsplan die Flexura sigmoidea wegen Carcinom und legte einen widernatürlichen After an.

So unvollkommen ein solcher operativer Eingriff zu sein scheint, so gehört er dennoch zu den schönsten Leistungen der neueren Zeit, denn Gussenbauer's Patient wurde dadurch radical geheilt; er lebt heute noch und steht als Hamburger Kaufmann seinem Geschäfte vor [2]).

Czerny [3]) gelang es, bei ein und derselben Kranken den Dickdarm am Colon transversum und an der Flexur zu reseciren. Wenn auch die Kranke ein halbes Jahr später, mit Recidive behaftet, zu Grunde ging, so müssen dennoch die Resectionen Gussenbauer's und Czerny's als Musteroperationen der Zukunft angesehen werden.

So war denn im Laufe des letzten Decenniums an allen Theilen des Verdauungsrohres das Carcinom mit ebensoviel Glück als Geschick exstirpirt worden, und es blieb in der That nur noch der Krebs des Magens übrig, dessen Entfernung bis zum Jahre 1881 nicht gelungen war.

Wohl hatte einer der hervorragendsten und kühnsten Pariser Chirurgen: Péan [4]) am 9. April 1879 als erster den bedeutsamen Schritt unternommen, die Resection des Pylorus auszuführen;

---

[1]) Centralblatt f. Chirurgie. 1879. Nr. 11.

[2]) Prof. C. Gussenbauer: Zur operativen Behandlung der Carcinome des S Romanum. Zeitschrift für Heilkunde. 1. Bd.

[3]) „Zur Darmresection." Berliner klin. Wochenschr. 1880. Nr. 45.

[4]) Gazette des Hôspitaux. Nr. 60. 1879. De l'ablation des tumeurs de l'estomac par la gastrectomie.

allein die Kranke starb am 5. Tage. Die Operation Péan's fand in Deutschland wenig Beachtung, da sie wegen der ungenauen und flüchtigen Darstellung nach keiner Richtung besonders belehrend wirkte. Auch war es bei aller Bemühung unmöglich, in dem operativen Vorgange Péan's irgend welche Methode der Technik herauszufinden. Czerny hebt deshalb mit Recht hervor, dass wir durch Péan's Operation nichts erfahren haben, was uns über so viele dabei in Frage kommende Punkte hätte aufklären können.

Als Billroth nach seiner ersten und gelungenen Resection des carcinomatösen Pylorus in einem Briefe an Herrn Dr. Wittelshöfer eine vorläufige Mittheilung darüber machte, kam uns nachträglich die Nachricht zu, dass Rydygier[1]) in Culm bereits am 16. November 1880 bei einem 64jährigen Manne einen carcinomatösen Pylorus resecirt hatte; die zweite Pylorus-Exstirpation, welche am lebenden Menschen unternommen worden war. Seitdem hat Rydygier seine Operationsmethode, auf die wir später noch einmal des Genaueren zurückkommen müssen, eingehend auseinandergesetzt[2]); Rydygier's Kranker starb zwölf Stunden nach der Operation.

---

[1]) Przegląd Lekarski. Nr. 50. 1880.

[2]) Deutsche Zeitschr. f. Chirurgie. 14. Bd. 3. u. 4. Heft. Seite 252.

# Zur Anatomie des Magens und des Magenkrebses.

Bei der variablen Lage und Stellung des Magens an der menschlichen Leiche lässt sich keine bestimmte Angabe darüber machen, wie der Schnitt durch die Bauchdecken zu führen sei, um am sichersten den Pylorus zu treffen. Nach den genauen Messungen Luschka's und nach den von ihm angegebenen vortrefflichen Abbildungen befindet sich der Pförtner in der Richtung einer Linie, welche genau in der Mitte zwischen Linea sternalis und parasternalis, also ungefähr neben dem rechten Brustbeinrande herabgezogen wird.

Ist der Pylorus carcinomatös, so ändert er häufig seine Lage. Rokitansky kannte Fälle, in welchen der entartete Pylorus in Folge der Gewichtszunahme bis zur Symphysis ossium pubis herabgesunken war, und Prof. Billroth erinnert sich eines in Zürich beobachteten Falles, in welchem der carcinomatöse Pylorus über dem rechten Poupart'schen Bande gefunden wurde. Dass man denselben am und unter dem Nabel, nach rechts oder nach links von demselben findet, ist keineswegs selten.

Der carcinomatöse Pylorus ändert seine Lage nicht blos wegen seiner Schwere, sondern zum Theile auch wegen der Verwachsungen, welche derselbe leicht mit den Nachbarorganen eingeht.

Wenn wir demnach auf den carcinomatösen Pylorus direct einschneiden wollen, so wird die Schnittrichtung recht verschieden ausfallen; doch wird man beim Magen- und Pyloruskrebs den Schnitt nach rechts als nach links von der Medianlinie ausführen müssen, trotzdem unter normalen Verhältnissen $^5/_6$ des Magens in der linken Seitenhälfte des Körpers und nur $^1/_6$ in der rechten Körperhälfte liegt.

Von den peritonaealen Verbindungen des Magens kommen in Betracht:

Das Omentum minus s. Ligamentum gastro-hepaticum und das Omentum majus, speciell das Ligamentum gastro-colicum. Das Lig. gastro-phrenicum, sowie das Lig. gastro-lineale inseriren sich an Theilen des Magens, welche nur ganz selten Sitz des Carcinomes sind und selbst bei ausgedehnten Resectionen des Magens nicht durchtrennt werden würden.

Eine grössere Beachtung verdient das Lig. hepato-duodenale vor Allem deshalb, weil es nicht durchtrennt werden soll; es dient uns diesbezüglich zur Richtschnur, dass dasselbe sich bereits an der Pars horizontalis duodeni inserirt.

Fig. 1.

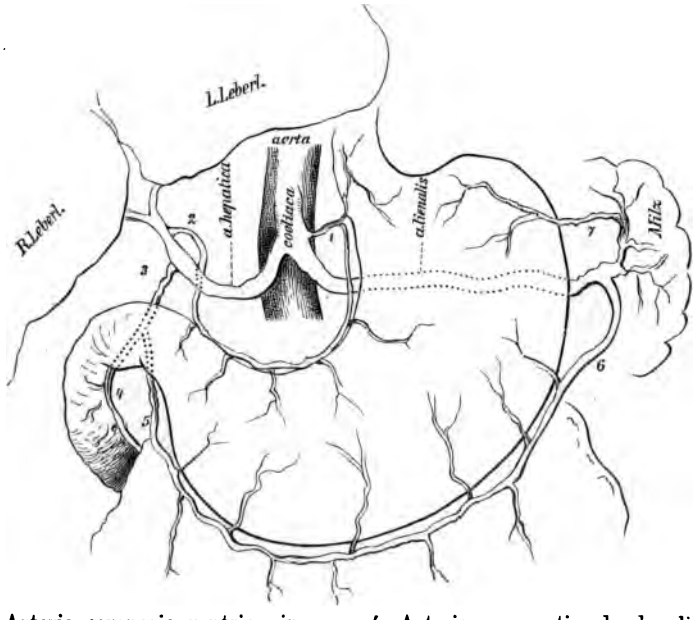


1. Arteria coronaria ventric. sin.
2. Arteria coronaria ventric. dextr.
3. Arteria gastro-duodenalis.
4. Arteria pancreatico-duodenalis.
5. Arteria gastro-epiploica dextr.
6. Arteria gastro-epiploica sin.
7. Arteria gastrica brevis.

Von den Gefässen des Magens (Fig. 1) würden die Arteria coronaria ventriculi sinistra und die Art. gastro-epiploica sin. an ihren Stämmen nur bei der Resection des ganzen Magens durchgeschnitten werden. Dagegen werden die übrigen grösseren Arterien des Magens in der Regel durchtrennt werden müssen, und zwar:

a) Die Art. coronaria ventriculi dextra, welche sich von der Art. hepatica abzweigt, und

b) die Art. gastro-epiploica dextra; sie ist die grösste unter den Magenarterien und bildet mit der Wand der grossen Curvatur einen so lose zusammenhängenden Kranz, dass er sich leicht isoliren lässt.

Die Art. gastro-epiploica dextra ist ein Ast der Art. gastro-duodenalis, welche letztere hinter dem Pförtner herabsteigt, um sich dann nach Abgabe der Magenarterien als Art. pancreatico-duodenalis in jene Theile zu begeben, welche bereits durch den Namen angedeutet sind.

Der Stamm der Art. gastro-duodenalis kann demnach bei Verwachsung des Pförtners nach hinten leicht verletzt werden.

Die gleichnamigen Venen verlaufen parallel mit den Arterien.

Es werden bei der Resection des Pylorus in Betracht kommen: Die Vena gastro-epiploica dextra, welche in die Vena mesenterica superior einmündet, und die Vena coronaria ventriculi superior, welche sich in den Stamm der Pfortader ergiesst.

Von den Nerven des Magens sind hervorzuheben: Der Plexus gastricus anterior, welcher über der vorderen Magenwand ein Geflecht darstellt, das vom vorderen oder linken Vagus gebildet wird, und welches vielfach Verbindungen mit jenen Fäden des Sympathicus eingeht, die aus dem Plexus coeliacus auf der Art. coronaria ventriculi sin. dem Magen zugeführt werden (Luschka). Der stärkste aus jenem Geflechte hervorgehende Faden verläuft längs der kleinen Curvatur als Ramus pyloricus über den Pförtner. Das viel unscheinbarere Geflecht, der Plexus gastricus posterior, stammt aus dem Bauchtheile des rechten Nervus vagus.

Von Lymphdrüsen befinden sich gewöhnlich 3—5 an der Curvatura minor im kleinen Netze und 4—7 an der Curvatura major.

Es wäre schliesslich noch darauf Rücksicht zu nehmen, in welcher Entfernung vom Pylorus die wichtigen Ausführungsgänge der Galle und des Pancreas in das Duodenum einmünden. Die Plica Vateri findet man bald an der Grenze des oberen und mittleren Drittels, bald an der Grenze des mittleren und unteren Drittels der Pars descendens duodeni.

Noch muss besonders hervorgehoben werden, dass der obere und kleinere Lappen des Pancreaskopfes an den linken und hinteren Umfang der Pars verticalis duodeni gewöhnlich angewachsen ist, also an einen Theil des Zwölffingerdarmes, der bei der Resectio pylori kaum mehr in Betracht kommen kann.

Dass der Pylorus eine Prädilectionsstelle sei, an welcher sich der Magenkrebs primär entwickelt, und dass der Pyloruskrebs relativ spät auf die Nachbarorgane übergreift, haben schon Gussenbauer und v. Winiwarter auf das gründlichste dargethan. Bei 903 wegen Magenkrebses Verstorbenen ging das Carcinom 542mal vom Pylorus aus. Unter diesen waren bei 223 Individuen, selbst zur Zeit, als sie bereits auf dem Sectionstische lagen, noch keine secundären Krebsknoten aufgetreten. Von noch grösserer Wichtigkeit scheint der Umstand, dass in 172 Fällen noch keine Verwachsungen mit den Nachbarorganen vorhanden waren, da man ja im Gegensatze hiezu in den meisten Lehrbüchern findet, dass der Pyloruskrebs frühzeitig dadurch fixirt werde, dass die carcinomatöse Degeneration auf die angrenzenden Organe, vor Allem auf den Pancreaskopf, die Gallengänge, die Lymphdrüsen, die Drüsen des Plexus lumbalis übergreife.

Von besonderem Interesse für die Resection des Pylorus muss weiterhin die alte und bewährte Anschauung Rokitansky's gelten, dass der Pyloruskrebs fast nie auf das Duodenum greift. Die Stenosirung des Pylorus durch das Carcinom hat eben für das Leben des menschlichen Organismus eine so hohe Bedeutung, dass die durch die Stenose gesetzten Functionsstörungen schon zu einer Zeit zum Tode führen, in welcher es noch nicht zu Verwachsungen, beziehungsweise zur Ablagerung von Secundärknoten gekommen war.

---

## Vorbereitungen zur Operation.

Eine genaue Untersuchung des einzelnen Falles, sowie eine reifliche Ueberlegung aller Eventualitäten, welche während der Operation eintreten können, bilden die wichtigsten Vorbereitungen für die operative Beseitigung des Magenkrebses.

So lange die Technik der Resection des carcinomatösen Pylorus noch nicht vollständig ausgebildet ist, sollten eigentlich nur „ope-

rationstüchtige“ Individuen gewählt werden. Sehr herabgekommene, anämische oder sehr alte Leute werden sich wohl nur dann für einen operativen Eingriff eignen, wenn sich mit ziemlicher Bestimmtheit voraussetzen lässt, dass die Operation in relativ kurzer Zeit vollzogen werden kann.

So leicht es ist, bei einem beweglichen Pylorus-Carcinome sagen zu können, dass dasselbe für die operative Entfernung geeignet sei, so schwer wird dies in jenen Fällen, in welchen das Carcinom nur theilweise verschiebbar ist. Der Umstand, dass nur ein Theil des Magens für unsere Palpation zugänglich ist, und dass der Magen als solcher vielfach durch seine peritonaealen Verbindungen fixirt ist, wird uns nicht selten im Zweifel lassen, ob der Magen als ganzer oder das Carcinom allein einen gewissen Grad von Verschiebbarkeit haben, und andererseits wird uns eine geringe Beweglichkeit des Carcinoms schon dadurch leicht vorgetäuscht werden, dass manche Organe, auf welche das Carcinom überzugreifen pflegt, wie das Colon transversum und selbst die Leber einen gewissen Grad von Verschiebbarkeit und Beweglichkeit besitzen. Ja selbst dann, wenn das Carcinom schon mit dem Pancreas verwachsen ist, kann immer noch eine gewisse Verschiebbarkeit desselben bestehen, wie wir uns in unserem dritten Falle von Resectio pylori überzeugen konnten.

Ist der Kranke icterisch, so müsste man selbst bei einem beweglichen Krebsknoten abwarten, ob es sich nur um einen zufälligen Icterus catarrhalis handelt. In den meisten Fällen wird man schon an Leberkrebs, an Compression des Ductus choledochus durch directes Uebergreifen des Carcinoms auf das Pancreas oder die nahe gelegenen Lymphdrüsen denken müssen.

Die Verwachsung des Carcinoms mit den Bauchdecken scheint mir — wenn sonst die Grösse der Geschwulst oder hochgradiger Marasmus keine Gegenanzeige bildet — nach den in unserem zweiten Falle gemachten Erfahrungen einen operativen Eingriff nicht gerade zu contraindiciren.

Selbst in Bezug der hochgradigen Abmagerung wird man nicht zu scrupulös sein dürfen, da der Magenkrebs leider nur allzurasch die Kräfte consumirt, und deshalb wohl nur selten kräftige Individuen zur Beobachtung kommen werden.

Um die Ausdehnung des Carcinoms und den Grad der Beweglichkeit zu bestimmen, wird es immer gerathen sein — wie dies schon Kaiser vorgeschlagen hat — die Untersuchung in der Chloroform-Narkose vorzunehmen. Die Untersuchung in der Chloroform-Narkose wird besonders noch in jenen Frühstadien vorgenommen werden müssen, in welchen die Diagnose auf Carcinom wegen Kleinheit der Geschwulst, Dicke der Bauchdecken, Spannung der M. recti etc. ohne Narkose noch nicht mit Sicherheit zu stellen ist.

Ein erschwerender Umstand ist es, wenn der Pyloruskrebs mit einer bedeutenden Magendilatation combinirt ist. Die letztere war zweifellos in dem zweiten, von Prof. Billroth operirten Falle der wichtigste Grund für den tödtlichen Ausgang. Man wird deshalb immer gut thun, die Ausdehnung des Magens dann zu bestimmen, wenn derselbe durch Verabreichung von Weinstein und Soda mit Kohlensäure erfüllt ist.

Wir sind durch den geheilten Fall Billroth's wohl belehrt worden, dass der Sphincter pylori für die Function des resecirten Magens nicht absolut nothwendig sei; allein die Sache mag sich anders verhalten, wenn die Resection an einem dilatirten Magen vorgenommen wurde.

Denn man kann sich immerhin leicht vorstellen, dass bei einem sich gut contrahirenden Magen die Leistung des Sphincter pylori zum guten Theile durch die Wirkung der Magenmusculatur ersetzt werden kann, sei es, dass sie an der Verbindungsstelle des resecirten Magens und des Duodenums hindert, dass Darminhalt in den Magen zurückfliesst, sei es, dass sie zum mindesten den Mageninhalt rasch und vollständig in das Duodenum entleert. Ob ein stark dilatirter und gleichzeitig resecirter Magen das Regurgitiren des Darminhaltes verhindern könne, wissen wir nicht; soviel ist uns durch unseren zweiten Fall klar geworden, dass der stark dilatirte Magen wegen Insufficienz seiner Musculatur die Ernährung in bedenklichem Grade beeinträchtigt hatte.

Hoffentlich werden uns weitere Beobachtungen zeigen, dass selbst die Magendilatation bei Anwendung geeigneter Vorsichtsmassregeln keine absolute Contraindication der Resectio pylori abgebe, denn sie wird in Fällen von Pylorus-Stenose selten fehlen.

Hat sich durch die Untersuchung in der Narkose und bei Berücksichtigung der sonstigen klinischen Erscheinungen die Diagnose in Bezug der Ausdehnung des Krebses mit keiner vollständigen Sicherheit erzielen lassen, so bleibt uns immer noch die diagnostische Incision als ein eben so einfaches, wie meist ungefährliches diagnostisches Hilfsmittel übrig. Hat man sich nun entschlossen, diese letztere auszuführen und eventuell gleich darauf, wenn die Verhältnisse sich günstig erweisen, die Resection vorzunehmen, so wird man vor der Operation noch sein Augenmerk darauf zu richten haben, welches Nahrungsmittel der Kranke bis dahin noch am besten vertrug, um nach der Operation die Ernährung in gleicher Weise fortsetzen zu können; denn es ist gewiss wichtig hervorzuheben, dass unsere erste Kranke vor der Operation nichts als sauere Milch vertrug, und dass dieselbe auch nach der Operation durch fast zwei Wochen nichts lieber zu sich nahm und auch nichts besser vertrug, als sauere Milch.

Es ist fernerhin darauf zu sehen, dass dem Kranken durch mehrere Tage und dann noch einmal zwei Stunden vor der Operation der Magen gründlichst mit lauwarmem Wasser ausgewaschen werde. In unserem ersten und dritten Falle gelang dies nach der gewöhnlichen Methode ganz vortrefflich, in dem mit hochgradiger Magendilatation verbundenen zweiten Falle war es nicht möglich, den Mageninhalt vollständig zu entleeren. Für den Patienten ist die Ausspülung des Magens gewiss der unangenehmste Theil der ganzen Vorbereitung zur Operation. Doch gewöhnen sich die Kranken bald daran, wenn man das Schlundrohr nur oft genug vor der Operation einführt.

Schliesslich wird man noch die bei Laparotomien im Allgemeinen gebräuchlichen Vorsichtsmassregeln zu beachten haben: Entleerung des Darmes, Bekleidung der Extremitäten der Patienten mit warmen Flanellstoffen, Herstellung einer Zimmertemperatur von 20° C. etc.

## Technik der Operation.

1. Berücksichtigung aller für die antiseptischen Laparotomien unbedingt gebotenen Vorbereitungen in Bezug der Desinfection.

2. Der Schnitt durch die Bauchdecken wird dort geführt, wo die Geschwulst liegt. Wäre der carcinomatöse Pylorus ausnahmsweise besonders tief herabgesunken, so müsste man denselben freilich emporheben und dann erst auf denselben einschneiden.

Im ersten Falle wurde ein 11 Ctm. langer, schief verlaufender Hautschnitt zwischen dem rechten Rippenbogen und Nabel, näher dem letzteren geführt; er ging über die Linea alba um einige Centimeter hinaus (s. beistehende Fig. 2 *a*).

Im zweiten Falle zog der 12 Ctm. lange Hautschnitt in mehr querer Richtung, 2 Finger breit über dem Nabel beginnend, gegen den linken Rippenbogen hin (s. beistehende Fig. 2 *b*).

Bei der dritten Kranken glich die Schnittführung der im ersten Falle.

Fig. 2.

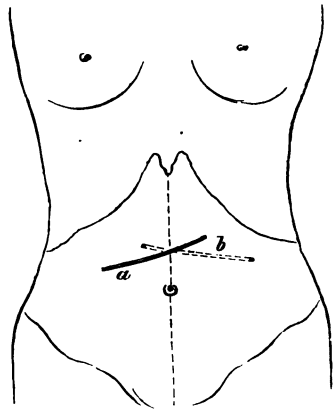


Als wir nach der ersten Magenresection die Arbeiten von Péan und Rydygier zu Gesichte bekamen, fanden wir, dass beide Autoren den Schnitt in der Linea alba geführt hatten.

Der Schnitt über der Geschwulst ist dem in der Linea alba entschieden vorzuziehen; der erstere gewährt den Vortheil, dass sich sofort der kranke Theil des Magens präsentirt, und dass nicht blos die rechte Hälfte des Magens, sondern auch Pylorus und Duodenum besser zu übersehen sind, als beim Schnitte in der Linea alba; ferner verhütet man dadurch viel leichter den Prolaps der Intestina.

Ein dritter Vortheil des Querschnittes liegt darin, dass bei einer eventuellen Verwachsung des Carcinoms mit dem Peritonäum

vom Schnitte aus sogleich adhärente Partien der Bauchdecken und des Peritonäums, wenn es nöthig ist, im ganzen Umfange bequem excidirt werden können. Im zweiten Falle geschah dies in der Weise, dass Herr Prof. Billroth von einer Oeffnung im gesunden Theile des Peritonäums aus mit der Scheere die adhärenten Theile desselben und des Musculus obliquus umschnitt und am Carcinom zurückliess.

Die Durchtrennung des M. rectus scheint nicht von weiterem Belang zu sein; auch lassen sich nach vollzogener Resection die Wundränder der Bauchdecken ohne Spannung wieder mit einander vereinigen.

Es ist selbstverständlich, dass vor Eröffnung der Peritonäalhöhle eine genaue Blutstillung vorgenommen wird.

Ist das Peritonäum durchtrennt, so hat man sich über die Ausbreitung des Carcinoms und eventuell über die Art der Verwachsung desselben mit den umliegenden Gebilden (Colon transversum, Pancreas etc.) zu orientiren. Wäre das Carcinom mit dem Pancreas verwachsen, so würde Herr Prof. Billroth rathen, bei dem jetzigen Stande der Pylorusresection von jedem weiteren Eingriff abzustehen und es bei der diagnostischen Incision zu belassen. Denn zur gründlichen Exstirpation wäre dann die Abbindung eines Theiles des Pancreas nöthig. Es erscheint jedoch diese Operation aus zweierlei Gründen gefährlich:

a) Wissen wir, dass nach Abbindungen an der Parotis nicht selten ganz enorme Anschwellungen und viele kleine Abscesse entstehen, die gewöhnlich zur Sequestration von Drüsenpartien führen und

b) Ist jedesfalls zu befürchten, dass der aus dem angeschnittenen Pancreas ausfliessende Saft wegen seiner peptonisirenden Wirkung die Magennarbe auflöst.

Wäre das Carcinom mit dem Colon transversum so verwachsen, dass eine Ablösung desselben ohne Gefahr einer zu befürchtenden Recidive nicht ausführbar wäre, so könnte man daran denken, gleichzeitig die Resection des Colon transversum vorzunehmen, eine fatale Complication, welche die Operation sehr in die Länge ziehen würde.

Auch bei allzugrosser Ausdehnung des Carcinoms gegen das Duodenum hin müsste von der Operation abgestanden werden, wenn

man sich nämlich überzeugen würde, dass das Carcinom die Pars horizontalis duodeni überschritten habe, oder sich bis gegen das Lig. hepato-duodenale, beziehungsweise bis gegen den Ductus choledochus erstreckt — ein wohl sehr seltener Fall.

So werden denn Pancreas und Duodenum mitunter unüberwindliche Hindernisse für die Resection des carcinomatösen Pylorus abgeben!

3. Nach vollendeter Orientirung wird der Magen gegen den Wundspalt, so gut es geht, hervorgezogen und schon jetzt wird man übersehen, an welchen Punkten derselbe durchtrennt werden muss, um darnach zu bestimmen, wie weit man mit der Ablösung der normalen und pathologischen Adhäsionen gehen müsse.

Es folgt nun der unter Umständen schwierigste Theil der Operation, die vollständige Isolirung des zu excidirenden Pylorus und des angrenzenden Magen- und Duodenal-Antheiles. Zu diesem Zwecke wird mit der Ablösung des grossen Netzes an der grossen Curvatur begonnen und dadurch die peritonäale Verbindung des Magens mit dem Colon transversum (Lig. gastrocolicum) durchschnitten. Es geschieht dies in der Weise, dass mit einer anatomischen Pincette stumpf zwischen die Blätter des grossen Netzes eingegangen wird und dasselbe in kleinen Partien zwischen zwei Klemmzangen gefasst wird; die Klemmzangen bilden günstige Schnürfurchen für die Anlegung der Ligaturen. An der Stelle, wo die Klemmzangen das Gewebe zusammengepresst haben, werden Seidenligaturen angelegt; es ist am besten, nicht blos an die central gegen das Colon gelegene Partie, sondern auch an die peripher gegen den zu excidirenden Theil der grossen Curvatur gelegenen Partie des Netzes Ligaturen anzulegen, weil man sonst durch die anhängenden Klemmzangen behindert sein kann. In der Mitte zwischen den beiden Ligaturen wird das Gewebe durchgeschnitten, oder — was noch zweckmässiger erscheint, — mit dem Thermocauter durchgebrannt.

Dies ist jedoch nicht überall nöthig, stellenweise lässt sich das grosse Netz auch stumpf ohne jede Blutung ablösen. In gleicher Weise wird sodann das kleine Netz abgetrennt. Im ersten Falle blieben am grossen Netze blos 6 und am kleinen Netze blos 5 feine Seidenligaturen zurück.

Im dritten Falle nahm dagegen die Ablösung und vollständige Isolirung des Magens eine Stunde (die Hälfte der ganzen Operationszeit) in Anspruch.

Bei diesen Ablösungen stösst man auch auf vergrösserte Lymphdrüsen, welche jedesmal mitzuentfernen sein werden.

Während der ganzen Operation müssen Servietten, welche 14 Tage lang in fünfprocentiger Carbolsäurelösung desinficirt und vor der Operation in warmes Wasser oder warme Thymollösung gelegt werden, den später zu reponirenden Magenantheil bedecken.

Ist die Freilegung des zu resecirenden Theiles vollständig gelungen, so ist der schwierigste und unerfreulichste Theil der Operation vorüber.

Nun wird unter den isolirten Magen ein fast tellergrosser breiter, wohl desinficirter Schwamm oder eine desinficirte Serviette gelegt, so dass alle ferneren Manipulationen mit aller Ruhe und Sorgfalt ausgeführt werden können. Der Magen muss sich jetzt, so weit es nöthig ist, leicht und weit hervorziehen lassen, so dass alle weiteren Eingriffe ausserhalb der Bauchhöhle vorgenommen werden können. Die Serviette oder der Schwamm bieten ausreichenden Schutz, falls sich beim Einschneiden des Magens noch Inhalt entleeren sollte.

Es wird jedoch vorausgesetzt, dass weiterhin in der Weise vorgegangen werde, wie sogleich beschrieben werden soll.

4. Nun schreitet man zur Resection des erkrankten Theiles.

Wenn man das Duodenum an den der kleinen Curvatur zunächst liegenden Theil des Magenlumens inseriren will, wie dies bei unserer ersten und zweiten Magenresection ausgeführt wurde (s. Taf. III, Fig. 2 und Fig. 5), so geht man am besten in der Weise vor, wie dies in Taf. III, Fig. 3 und Fig. 4 dargestellt ist.

Man fasst das Carcinom mit einer breiten Muzeux'schen Zange und übergibt dasselbe einem Assistenten; hierauf beginnt man in einer entsprechenden Entfernung vom Carcinom an der grossen Curvatur mit der Scheere die beiden Magenwände auf einmal zu durchtrennen; nach jedem Scheerenschlage werden alle spritzenden Gefässe mit Schieberpincetten gefasst.

Ist die Blutung gestillt, so setzt man den Einschnitt fort; nach 2 bis 3 Scheerenschlägen hat man ungefähr $^2/_3$ des Magens durchtrennt. Sollte der Magen nicht vollständig leer gewesen sein, so müsste man jetzt vom Magenlumen aus mittelst eigener hiezu bestimmter Schwämme den Inhalt aufsaugen und schliesslich noch mit einem desinficirten Schwamme die Magenwände von innen auswischen.

Es folgt jetzt die Unterbindung aller kleinsten Gefässe an dem zurückbleibenden Magenlumen mittelst feiner antiseptischer Seide (nach Czerny).

Nun werden die Wundränder des so erhaltenen Magenlumens sofort so vereinigt, dass Serosa an Serosa kommt; Herr Prof. Billroth legte, wie Czerny bei den Darmnähten, dort wo es nöthig war, nebst den tiefer liegenden noch oberflächliche Nähte an.

Die geknüpften Fäden bleiben vorläufig hängen (Taf. III, Fig. 3 und Fig. 4 N), um mit denselben den Magen halten zu können.

Nachdem diese „Occlusionsnaht zur Verkleinerung des Magenlumens“ angelegt ist, wird der noch restirende Theil der Magenwand durchgeschnitten; es bleibt dann am Magen das Lumen a Fig. 4 zurück.

Jetzt hängt der carcinomatöse Pylorus noch am Duodenum. Dieses letztere wird nunmehr, entsprechend weit vom Carcinom entfernt, mit der Scheere durchtrennt.

Die Fig. 4 stellt die Operation in dem Momente dar, in welchem Herr Prof. Billroth den ersten Scheerenschlag behufs Durchtrennung der Pars horizontalis duodeni gemacht hatte.

Ist man besorgt, dass etwa wegen zu grosser Spannung das zurückbleibende Duodenumstück nach dem letzten Scheerenschlage entschlüpfen könnte, so kann man vor der gänzlichen Durchtrennung desselben noch 2 bis 3 Seidenfäden in der Weise durch die Wand des Duodenums ziehen, wie dies in Fig. 4 bei I, dargestellt ist. Doch war diese Vorsichtsmassregel bei der dritten Resection nicht nöthig. Erschiene es unter Umständen dennoch geboten, so würde ich jetzt diese fixirenden Suturen nicht an der hinteren, sondern an der vorderen Wand des Duodenums anlegen. Auch an den Wundrändern des Duodenums soll gleich nach der Durchtrennung

die Blutung exact gestillt werden. In das Duodenum-Lumen kann provisorisch ein kleines Schwämmchen gebracht werden.

Damit ist die Exstirpation des carcinomatösen Pylorus beendigt, und gleichzeitig ist auch die unbedingt nöthige Verkleinerung des Magenlumens in — wie mir scheint — recht einfacher Weise vollendet.

5. Es folgt jetzt die Insertion des Duodenums an das verkleinerte Magenlumen. Dabei muss man, sowie beim Darme, an der hinteren Wand des Magens und Duodenums beginnen. Wenn man vor der gänzlichen Durchtrennung des Duodenums die Fäden für diese hinteren Suturen durchführt, so gelingt die Vereinigung recht gut. So geschah es im ersten Falle. Bei dieser ersten Resection wurde nämlich abweichend von den späteren so vorgegangen, dass zuerst der ganze Magen durchschnitten wurde, und dann die obere Hälfte des Duodenums; hierauf wurden mehrere Fäden für die hinteren Ring-Suturen durch die Magen- und Duodenumwand durchgezogen, und vom Assistenten während der ganzen Zeit, als die Occlusionsnähte zur Verkleinerung des Magens angelegt wurden, gehalten.

Es zeigte sich jedoch dieser Vorgang nicht zweckentsprechend, da die Stichkanäle in der dünnen Wand des Duodenums während des Haltens der Suturen durch den Zug ein wenig einrissen. Es wurde deshalb im zweiten Falle das Duodenum nicht durch die Seidenfäden, sondern durch die nach der theilweisen Abtrennung noch daran hängende Geschwulst selbst gehalten, und erst nach gelungener Occlusionsnaht und vor dem gänzlichen Durchschneiden des Duodenums wurden die hinteren Nähte angelegt.

Allein dabei ergab sich immer noch die Schwierigkeit, dass man zu dieser Nahtanlegung die hintere Wand des Duodenums und Magens umdrehen muss, wenn man sicher sein will, dass diese sehr wichtige Nahtreihe ganz exact liegt.

Es ist deshalb bei weitem bequemer, die hinteren Ringnähte von **innen** aus so anzulegen, wie ich sie nach einem Leichenpräparate in Taf. III, Fig. 10 und Fig. 11 darstellen liess. Herr Prof. Billroth hat diesen meinen Vorschlag bei der dritten Operation sehr bewährt gefunden.

Es wird mit einer Nadel zwischen Mucosa und Muscularis eingestochen, durch Muscularis und Serosa durchgestochen und an dem gegenüberliegenden Duodenum wieder Serosa und Muscularis durchgestochen und zwischen dieser und der Schleimhaut am Wundrande ausgestochen.

Es gleicht demnach diese „innere Darmnaht“ der von Czerny modificirten Lembert'schen Naht, die nach meinem Vorgange von innen aus angelegt wird; um die beiden Serosae sehr breit an einander zu legen, wird man erst 1 Ctm. vom Wundrande entfernt die Serosa durchstechen.

Die nicht genähten Schleimhauträndер legen sich von selbst an einander, da wegen starker Retraction der Muscularisschichte die Schleimhaut immer etwas prolabirt; wäre dies an irgend einer Stelle nicht der Fall, so kann man noch eine ganz feine Schleimhautnaht anlegen und die Fäden sehr kurz abschneiden. (Taf. III, Fig. 11.)

Es geht aus dieser Beschreibung von selbst hervor, dass die Knoten der „inneren Darmnaht“ nach innen fallen.

Sind auf diese Weise die hinteren durchschnittenen Ränder des Magens und des Duodenums vereinigt, so werden an der vorderen Fläche die Lembert'schen Nähte in der gewöhnlichen Weise angelegt; gut ist es, an der Stelle m (Fig. 5) zur Herstellung eines sicheren Verschlusses noch einige, oberflächlich gelegene Lembert'sche Nähte mehr anzubringen.

Da man weiss, dass selbst bei Anwendung der gewöhnlichen Lembert'schen Nähte eine gute Vereinigung an der Innenfläche des Darmrohres zu Stande kommen kann, so würde es überflüssig erscheinen, noch des Besonderen die Schleimhauträndер von innen mit einander zu vernähen. Dennoch scheint es mir zweckmässig, wenigstens 2 bis 3 Nähte von innen anzulegen, da dadurch sicherlich — wie wir uns bei der Nekroskopie überzeugen konnten — jede Spur von Wundfläche an der inneren Darmwand gedeckt wird, was von Bedeutung ist, weil sonst die freiliegenden wunden Stellen vom Magensaft angegriffen werden könnten. Wollte man auch an der vorderen Wand des Magen- und Duodenumlumens die Schleimhauträndер mit einander vereinigen, so müssten die Knopfnähte von aussen angelegt werden, und dann erst die Lembert'schen Nähte durch die Serosae.

Auf die Nothwendigkeit, nicht blos die Serosaflächen, sondern auch die Wundränder mit einander zur Verklebung zu bringen, haben schon Gussenbauer und später auch Czerny hingewiesen; deshalb modificirte der erstere die Lembert'sche Naht und verwandelte sie in die seitdem benannte Gussenbauer'sche Darm-Achter-Naht (s. die beistehende Figur 3) und Czerny (s. die beistehende Figur 4), von dem gleichen Grungedanken ausgehend,

Fig. 3.

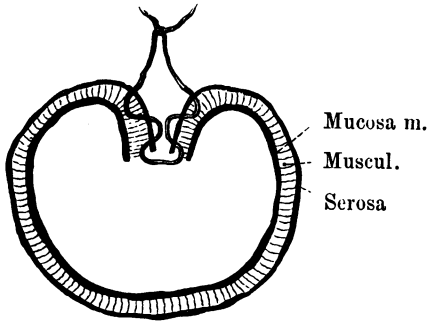


Gussenbauer's Darmnaht.

Fig. 4.

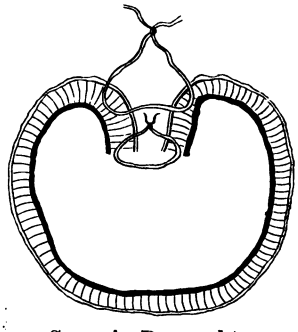

Czerny's Darmnaht.

half sich damit, dass er bei der Ausführung seiner „doppelreihigen Naht" die tieferen Nähte so anlegte, dass die Nadel von aussen in die Serosa eingestochen, aber dicht vor der Schleimhaut am Wundrande ausgestochen wurde; durch diese von aussen angelegten Nähte kommen die Wundflächen der Muscularis und Serosa in gleicher Weise an einander zu liegen, wie bei der von mir angegebenen „inneren Darmnaht" (siehe Tafel III, Fig. 11). Siehe zum Unterschiede auch die beistehende weniger praktische Jobert'sche Naht, Fig. 5.

Fig. 5.



Jobert's Darmnaht.

Sind die Nähte alle angelegt und die Nahtverbindungen noch einmal revidirt, so wird die vordere Fläche des vorgelegenen Magens mit einem in schwacher Carbolsäurelösung getauchten Schwamm abgewischt und hierauf zurückgelegt.

Hierauf werden die Bauchdecken mit Plattennähten und dazwischen liegenden Knopfnähten in der gewöhnlichen Weise vereinigt. Keine Drainage der Bauchhöhle, kein Spray während der Operation.

Als bei unserer ersten Kranken, Frau Therese Heller, die „Occlusionsnaht zur Verkleinerung des Magenlumens“ und die Ringnaht vollendet war, waren wir nicht wenig erstaunt über die günstige Form des neugebildeten Magens (s. Taf. III, Fig. 2). Der Magen hatte wieder fast die normale Form erhalten, nur dass er kleiner und an der grossen Curvatur etwas flacher geworden war.

Es lag deshalb keine Veranlassung vor, bei der zweiten Resection von dem früheren Verfahren der Schnittführung, der Occlusionsnaht, sowie der Insertion des Duodenums an ein der kleinen Curvatur zunächst gelegenes Magenlumen abzugehen. Die ausserordentliche Dilatation des Magens, sowie die in Folge der Ausbreitung des Carcinoms etwas veränderte Schnittrichtung waren jedoch Schuld daran, dass im zweiten Falle der neugebildete Magen eine Form erhielt, welche schon an und für sich für die Entleerung der Flüssigkeiten in das Duodenum bei weitem nicht so günstige Verhältnisse darbot, als im früheren Falle.

Es hatte sich ein Divertikel (Taf. III, Fig. 5 D) gebildet, zum Theile wohl deshalb, weil der Magen sich gar nicht contrahirte; dazu kam noch, dass der Schnitt durch die grosse Curvatur viel mehr senkrecht auf die Längenachse des Magens geführt worden war, als im ersten Falle.

Es war zu befürchten, dass eine solche Divertikelbildung für die zukünftige Function des resecirten Magens verhängnissvoll werden könnte.

Dennoch konnte sich Herr Prof. Billroth nach Vollendung der zweiten Operation nicht mehr zur Correction dieser Divertikelbildung entschliessen, da die Operation ohnedies schon recht lange Zeit gedauert hatte. Zudem gaben wir uns der Hoffnung hin, dass im Falle eines glücklichen Ausganges durch die peristaltischen Bewegungen des Magens die Höhle des Divertikels allmälig ausgeglichen und die Magenform eine günstigere werden würde.

Es kam ausserdem bei dieser zweiten Resection noch ein anderer Uebelstand hinzu, der wohl einen wesentlichen Grund für den eingetretenen Exitus letalis bildete. Das in der Nähe der kleinen Curvatur angeheftete Duodenum lag im Verhältnisse zu dem besonders ausgedehnten Blindsack des Magens viel zu hoch. Das Duo-

denum war nach der Operation an der vorderen Bauchwand angelöthet, und dadurch entstand in der Gegend der Ringnaht eine Abknickung, welche das Lumen des neuen Pylorus, wenn auch nicht impermeabel machte, so doch verengte.

So hing denn der neugebildete Magen unter dem linken Brustraume als ein grosser schlaffer Sack, von dem das vorn angeheftete Duodenum in einer Höhe abging, welche den Abfluss der Ingesta bedeutend erschwerte (s. Taf. III, Fig 5).

Alle diese Uebelstände mussten im nächsten Falle beseitigt werden; es wurde deshalb für die dritte Pylorusresection folgender Operationsplan festgestellt:

Schnitt durch die Bauchdecken und Isolirung des Pylorus, sowie in den vorigen Fällen; das Carcinom sollte wiederum so exstirpirt werden, wie im zweiten Falle (Taf. III, Fig. 4), denn das Verfahren der Fixation des Duodenums durch die Geschwulst selbst hatte sich bewährt, desgleichen die Nahtreihe zur Verkleinerung des Magenlumens. Die Anlegung von Nähten vor Entfernung des resecirten Theiles erscheint nicht unbedingt nöthig, wenn man nach gänzlicher Durchschneidung des Duodenums sofort mit der inneren Darmnaht beginnt.

Dagegen sollte auf Grund der von mir angestellten Leichenexperimente das Duodenum statt an die kleine Curvatur an den der grossen Curvatur zunächst gelegenen Theil des Magenlumens angeheftet werden, um dadurch sowohl die Divertikelbildung im Fundus ventriculi zu vermeiden, als den Abfluss des Mageninhaltes günstiger zu gestalten.

So geschah es auch.

Leider starb die schon sehr herabgekommene Patientin 12 Stunden nach der Operation an Collaps.

Was jedoch die Operationstechnik anbelangt, so konnten wir uns sowohl während der Operation als auch am Sectionstische davon mit Bestimmtheit überzeugen, dass dieselbe sowohl was die Ausführung, als was die Magenform betraf, als die vollendeteste unter allen drei von Billroth ausgeführten Resectionen angesehen werden musste.

Die Fig. 6 und 7 stellen die Schnittrichtung und die endgültige Form des im dritten Falle resecirten Magens dar.

Setzt man das Duodenum an die grosse Magencurvatur an, so unterscheidet sich die Technik der Exstirpation nur darin, dass man den Magen zuerst an der kleinen Curvatur zu durchschneiden beginnt und daselbst gleichfalls die Occlusionsnähte zur Verkleinerung des Magenlumens sofort anlegt. Alles übrige so wie in Taf. III, Fig. 4. Fürchtet man, dass beim Ansatze des Duodenums an die grosse Curvatur an der kleinen Curvatur ein Divertikel entstehen könnte, so wäre es schon zweckmässiger, den Schnitt durch die Magenwand schief von oben und links nach unten und rechts zu führen (Fig. 6), wenn es die Ausbreitung des Carcinoms gestattet.

Da man unter Umständen bei bestimmter Ausdehnung des Carcinoms oder bei Geschwüren sich veranlasst finden könnte, das Duodenum an ein Magenlumen zu inseriren, das sich in der Mitte zwischen der kleinen und grossen Curvatur befindet, so habe ich die in einem solchen Falle zweckmässige Schnittrichtung in Fig. 8, und die daraus resultirende Magenform in Fig. 9 dargestellt.

Unter allen Verhältnissen wird die schiefe Durchtrennung des Magens zur Vermeidung von Divertikeln zweckmässig erscheinen.

In künftigen Fällen würde demnach Herr Prof. Billroth, wenn irgend möglich, das Duodenum an die grosse Curvatur inseriren.

Nur dann, wenn sich das Carcinom weit mehr gegen die grosse als gegen die kleine Curvatur ausbreitet, müsste das Duodenum an die in einem solchen Falle demselben näher liegende kleine Curvatur inserirt werden, wie dies im ersten Falle geschah.

Aus den bisher gemachten Mittheilungen geht hervor, dass wir uns in keinem der Fälle irgend welcher Mittel bedienten, um die Oeffnung des Magens oder Duodenums zur Verhütung des Austrittes von Inhalt mit irgend welchen Sperrvorrichtungen provisorisch zu schliessen; dennoch trat in keinem der Fälle auch nicht ein Tropfen von Magen- oder Duodenuminhalt in die Bauchhöhle aus.

Das von Rydygier angewendete elastische Compressorium erscheint mir nicht blos überflüssig, sondern auch störend für die Operation und Nahtanlegung *).

*) Mit Rücksicht auf diese elastischen Compressorien sei hervorgehoben, dass derselben schon Gussenbauer bei Gelegenheit seiner Resectionen am

Was schliesslich die Methoden der Verkleinerung des Magenlumens anbelangt, so glaube ich, dass es vor Allem darauf ankomme, alle Falten- und Zwickelbildungen dabei zu vermeiden. Es wird dies wohl immer dadurch erreicht werden, dass man

1. bei schiefer Schnittführung durch den Magen (siehe Fig. 6 und Fig. 1) dort, wohin die Occlusionsnaht zu liegen kommt, von der Magenwand etwas mehr wegnimmt, als auf der entgegengesetzten Seite, dort, wo das Duodenum inserirt wird; und

2. dass man zuerst das Magenlumen durch Lembert'sche Nähte soweit verschliesst, bis eine dem Duodenum entsprechende Lichtung zurückbleibt, dass man also nicht die Ringnaht vorerst ausführt und dann sieht, was mit dem übrig bleibenden Theil des Magenlumens anzufangen sei, sondern die Occlusionsnaht der Ringnaht vorausschickt. Während Rydygier zur Beseitigung eines „bedeutenden Zipfels" ein Dreieck an der grossen Curvatur des Magens auszuschneiden gezwungen war, hatten wir in zwei unserer Fälle, wo schief zugeschnitten worden war, weder Zwickel noch Falten erhalten.

Da endlich gerade an der grossen Curvatur des Magens leichter als an der kleinen ein Ueberschuss an Magenwand entsteht, so wird die principielle Anheftung des Duodenums an die grosse Curvatur auch die Entstehung der Divertikel verhindern.

Wenn Wehr*) bei Thierexperimenten fand, dass sich die Differenz der Darmlumina „am leichtesten, bequemsten und sicher-

---

Hundemagen gedachte, und deren Verwendung ebenso wie Billroth beim Menschen für unzweckmässig erachtete. Gussenbauer sagt schon im XIX. Bande d. Archivs f. klin. Chirurgie Seite 350: „Man konnte deshalb wohl „daran denken, die Compression durch Instrumente zu bewirken, etwa durch „Klemmen, welche nach Art der Dupuytren'schen Darmscheere construirt, „aber mit glatten und mit weichem Gummi überzogenen Branchen ver„sehen wäre. — Indessen dürfte der nothwendige Grad der Compression „mit einem derartigen Instrumente statt mit den Fingern doch nicht leicht „in seinen schädlichen Folgen sich bestimmen lassen. Ich sah deshalb von „dem Gebrauche eines derartigen Instrumentes ganz ab."

*) Dr. V. Wehr: Zur Operations-Technik bei Pylorus-Resection. Centralblatt für Chirurgie 1881, Nr. 10.

sten“ durch die „Duodenallumenerweiterung“ ausgleichen lasse, so lässt sich daraus für die Ausgleichung der Lumina beim Menschen nichts lernen.

Denn die Ausgleichung in der beträchtlichen Differenz zwischen Duodenum und Magenlumen beim Menschen kann nur durch die Verkleinerung des letzteren und niemals durch die Erweiterung des ersteren allein vorgenommen werden, es sei denn, dass nur ganz kleine und nur im Bereiche des Pylorus und Duodenum gelegene Carcinome excidirt werden.

Im Uebrigen ist man immer recht froh, wenn man das dünnwandige Duodenum, so wie es gerade durchschnitten ist, im intacten Zustande mit der Magenwand vereinigt hat.

---

Was die weitere Wundbehandlung anbelangt, so gestaltet sich dieselbe recht einfach, wenn der Verlauf ein günstiger ist.

In unserem ersten Falle wurde der erste Verband am 6. Tage gewechselt, und dabei die Platten- und die übrigen Nähte entfernt.

Obwohl die zweite und die dritte Resection tödtlich abliefen, so war dennoch in keinem der Fälle eine allgemeine Peritonitis aufgetreten. Die zweite Patientin starb an Inanition in Folge der angegebenen mechanischen Hindernisse, und die dritte Kranke noch am Tage der Operation an Collaps.

Eine überaus wichtige Rolle spielt bei der Frage der Nachbehandlung die Art der Ernährung des Patienten nach der Operation, zumal es sich ja in der Regel um Kranke handelt, die äusserst ernährungsbedürftig sind, und die nicht allzulange die einfache Verabreichung von Eis werden ertragen können.

Herr Prof. Billroth zögerte deshalb nicht, bei dem Schwächezustande der ersten Patientin ihr schon am folgenden Tage nach der Operation stündlich einen Esslöffel kalter, sauerer Milch verabreichen zu lassen; dieselbe wurde ausserordentlich gut vertragen. Schon in den nächsten Tagen wurden immer grössere Quantitäten von der Kranken verlangt, so dass Patientin vom 8. Tage an täglich einen Liter und noch mehr Milch zu sich nahm. Ausserdem bekam sie in den ersten 14 Tagen Thee abwechselnd mit

Cacao, in Milch gekocht, Wein und Weinsuppe. Nach 14 Tagen erhielt die Patientin bereits Fleischnahrung.

Eine grosse Hoffnung setzten wir anfangs darauf, unsere Kranke über die ersten Tage der Gefahr mittelst Application von ernährenden Klysmen hinweg zu bringen; es erwies sich jedoch, dass weder die Pepton- noch die Pancreas-Klysmen vertragen wurden: es erfolgten in der Regel diarrhöische Stuhlentleerungen, durch welche die Kranke äusserst geschwächt wurde.

Wir mussten uns deshalb schliesslich auf die Application von Weinklysmen, welche anfänglich jede dritte Stunde gegeben wurden, unmittelbar nach der Operation und auch in den späteren Tagen beschränken; dieselben wurden auch gut vertragen.

Andere diesbezügliche Details werden bei der Besprechung der Krankheitsfälle angeführt werden.

---

Anmerkung. Nachträglich vernehme ich, dass vor etwa zwei Jahren Guido Cavazzani in Castelfranco bei Exstirpation einer Geschwulst der Bauchdecken einen Theil der vorderen Magenwand mit Erfolg resecirt hat. Näheres darüber ist zu finden in der Gazetta Medica Italiana, Provincie Venete, 22. Marzo 1879, Nr. 12, pag. 99.

## Beschreibung der Krankheitsfälle.

1. Fall. Heller Therese, 43 Jahre alt, aufgenommen in die Klinik am 25. Jänner 1881.

Die Patientin leidet seit ungefähr drei Monaten an Verdauungsbeschwerden. Sie erbricht täglich eine halbe bis eine Stunde nach der Mahlzeit den grössten Theil der eingenommenen Nahrungsmittel. Bluterbrechen war nicht vorhanden, doch sind die Stuhlentleerungen in der Regel theerartig.

Die Kranke vertrug in der letzten Zeit nur sauere Milch und beschränkte sich deshalb fast ausschliesslich auf diese Nahrung. Beträchtliche Abmagerung und Zunahme der allgemeinen Schwäche in den letzten 6 Wochen zwangen die sehr anämische Frau fast stets im Bette zu liegen.

Haut und Schleimhäute überaus blass, Zunge belegt, Puls fadenförmig. Bauchdecken schlaff. In der Nabelgegend fühlt man einen harten, leicht verschiebbaren und bei Druck empfindlichen Tumor von der Grösse einer kleinen Faust. Er hängt mit den Bauchdecken nicht zusammen. Nach links von der Geschwulst lassen sich deutlich die Magengrenzen durch die Percussion bestimmen. An den übrigen Organen nichts Abnormes zu finden.

Am Abende täglich leichte Temperaturerhöhung (38—38·2° C.). Mit Rücksicht auf den Schwächezustand der Kranken musste bald an die Operation geschritten werden.

### Vorbereitungen zur Operation.

Am Abende vorher Application mehrerer Klysmen. Eine Stunde vor der Operation wird der Magen ausgewaschen.

Durch ein langes, mittelstarkes Drainrohr, das in den Magen eingeführt wird, und an dessen oberem Ende sich ein Glastrichter befindet, werden ein bis anderthalb Liter lauwarmen Wassers ein-

gegossen; dasselbe fliesst aus dem gesenkten Trichter nach dem Gesetze der Heberwirkung sofort wieder in verunreinigtem Zustande ab, wenn sich im Trichter, sobald er gestürzt wird, noch ein Theil der eingegossenen Flüssigkeit befindet.

Diese Procedur wird mehrere Male wiederholt, bis das aus dem Magen abfliessende Wasser vollständig klar erscheint. Es wurden gegen 14 Liter Wasser zur Reinigung des Magens verwendet.

Einwicklung der unteren Extremitäten mit Flanellhosen und Flanellsocken. Im Operationszimmer wird eine Temperatur von 20° C. erhalten. Reinigung der Bauchdecken mit Seife und Carbolsäurelösung. Narkose mit einer Mischung von Chloroform, Alkohol und Aether im Verhältnisse von 100 : 30 : 30.

Operation am 29. Jänner 1881. Eilf Centim. langer, oberhalb des Nabels quer über der Geschwulst von rechts nach links geführter, etwas bogenförmiger Bauchdecken-Schnitt (siehe Seite 17 Fig. 2 *a*). Wegen Diastase der M. Recti (die Frau hat zehnmal geboren) kommt weder der rechte noch der linke M. Rectus zum Vorschein. Stillung der ganz geringen Blutung.

Eröffnung des Peritonäums und Spaltung desselben mit dem Knopfmesser. Die Geschwulst nimmt die ganze Regio pylorica und einen Theil der angrenzenden vorderen und hinteren Magenwand ein. Sie erweist sich grösser, als sich ursprünglich nach der Palpation vermuthen liess.

Die Geschwulst wird in die Bauchdeckenwunde etwas hervorgezogen; der Prolaps der Intestina lässt sich leicht durch Einlegen einer Serviette verhindern.

Jetzt wird das kleine Netz oberhalb seiner Verwachsung mit der Geschwulst in kleinen Portionen doppelt abgebunden und dann durchgeschnitten. Es bleiben an dem zurückgelassenen Theile des kleinen Netzes 5 feine Seidenligaturen zurück, an dem grossen Netze, das in gleicher Weise durchtrennt wird, 6 Seidenligaturen.

Das grosse Netz und das Quercolon waren wie durch einen entzündlichen Process an der grossen Curvatur angelöthet und verdickt. Daselbst fanden sich nebst einer haselnussgrossen Lymphdrüse noch zwei kleine, härter anzufühlende Knötchen, welche nebst dem veränderten Lig. gastro-colicum mitexstirpirt wurden.

Sicht- oder fühlbare, härtere Theile, welche eine carcinomatöse Veränderung hätten vermuthen lassen, wurden nicht zurückgelassen, doch wäre es immerhin möglich, dass in jenem Theile des grossen Netzes, welches an das Colon transversum fixirt ist, mikroskopisch kleine Knötchen zurückgeblieben sind.

Auf diese Weise war der Pylorustheil des Magens vollständig isolirt; derselbe konnte jetzt noch mehr zur Wunde herausgezogen werden.

Hinter den vorgezogenen Magen wurden Servietten gelegt, ebenso wurde die Bauchdeckenwunde durch Schwämme vor dem eventuell ausfliessenden Mageninhalte geschützt.

Nun wurde das Duodenum von oben her angeschnitten, und gleich darauf der Magen jenseits des Carcinoms von der kleinen Curvatur aus in schiefer Richtung von rechts und oben nach links und unten. (Siehe Taf. III, Fig. 1.) Es floss fast gar kein Mageninhalt aus; der Magen war vollständig leer und rein ausgewaschen.

Jetzt wurden vier provisorische Lembert'sche Nähte (Fig. 1 L) am Wundrande der kleinen Curvatur und dem entsprechenden Theile des Duodenums angelegt und mit diesen noch nicht geknüpften Fäden Magen und Duodenum gehalten.

Hierauf erfolgte die gänzliche Durchtrennung der Magenwände in der oben bezeichneten Richtung und die gänzliche Durchschneidung des Duodenums. Entfernung der exstirpirten Pylorus-Geschwulst; die Fäden werden zur weiteren Fixation benützt.

Während der Durchschneidung des Magens spritzten vier Magenwandarterien; dieselben wurden sofort gefasst und unterbunden. Reinigung der Magenhöhle mittelst eigener Schwämme.

Anlegung der „Occlusionsnähte zur Verkleinerung des Magenlumens" von unten nach oben. (Siehe oben Technik der Operation.) Es werden hiezu einundzwanzig theils oberflächlich, theils tiefer gelegene Suturen verwendet.

Die circuläre Vereinigung des zurückbleibenden Magenlumens an der kleinen Curvatur mit dem Duodenum wird durch dreiunddreissig Seidennähte bewerkstelligt.

Zur Occlusionsnaht und zur Ringnaht wurden demnach vierundfünfzig Seidensuturen gebraucht, welche ganz kurz abgeschnitten in der Bauchhöhle zurückgelassen wurden.

Wie schon früher erwähnt, hatte die Duodenalwand dem Zuge der vier provisorischen Nähte nicht genügend Widerstand geleistet; es waren zwei Stichkanäle zu linsengrossen Lücken erweitert; es wurden deshalb an diesen Stellen noch mehrere oberflächlich gelegene Nähte angelegt. Reinigung der Magenoberfläche mit einem in zweiprocentiger Carbolsäurelösung getauchten Schwamme, Versenkung des Magens in die Bauchhöhle, Vereinigung der Bauchdeckenwunde durch drei Plattennähte, sieben tiefe und fünf oberflächliche Seidennähte.

Keine Drainage, kein Spray während der Operation. Carbolgaze-Verband.

Während der Operation, welche $1^1/_2$ Stunden gedauert hatte, traten nach Eröffnung der Peritonealhöhle anfangs Brechbewegungen ein, die jedoch bald sistirten.

Die exstirpirte Geschwulst (siehe Tafel I) misst in ihrer Länge, an der grossen Curvatur gemessen, 14 Ctm., an der kleinen 10 Ctm.; der Umfang beträgt am Duodenumende $13^1/_2$ Ctm., an der Magenöffnung 22 Ctm. An den Grenzen der Geschwulst befinden sich beiderseits noch 2 Centimeter breite, gesunde Antheile des Magens und des Duodenums.

Das Lumen des Pylorus ist durch das ringförmige Carcinom so verengt, dass nur mit Mühe eine Bruns'sche Sonde eingeführt werden kann (siehe Tafel II).

Mikroskopisch erweist sich die an ihrer inneren Oberfläche noch nirgends exulcerirte Geschwulst als ein alveolares Gallertcarcinom.

Die exstirpirten Lymphdrüsen lassen denselben Bau wahrnehmen.

Nachbehandlung. Der weitere Verlauf war günstig. Am 2., 10. und 12. Tage Temperaturerhöhung bis 39·0, in der Zwischenzeit schwankte die Temperatur zwischen 37·0 und 38·4° C.; vom 15. Tage an blieb die Körperwärme normal.

Mit Ausnahme eines Druckgefühles in den ersten 24 Stunden nach der Operation hatte die Kranke keine erheblichen subjectiven Beschwerden. Bauch bleibt schlaff, kein Erbrechen, Flatus gehen vom ersten Tage an in reichlicher Menge ab.

Am ersten Tage bekam Patientin blos Eis, vom zweiten Tage an sauere Milch, (stündlich 1 Kaffeelöffel) später süsse Milch, und dann allmälig Kaffee, Cacao, Thee, Portwein, Eier, Bisquit und Schinken.

Am 20. Tage nach der Operation verzehrte unsere Kranke bereits mit bestem Appetite ein „Schnitzel", am 21. Tage ein Beefsteak!

Wie schon früher erwähnt, wurden weder Pepton- noch Pankreasklysmen vertragen, sie erzeugten Flatulenz und Kolik, doch konnten Weinklysmen bis zum 13. Tage mit Erfolg fortgesetzt werden.

Von dieser Zeit an war die Patientin auf diese Art der Ernährung nicht mehr angewiesen.

Einige Besorgniss erregten die Stuhlentleerungen der Patientin in den ersten 12 Tagen.

Trotzdem sie bis zu dieser Zeit relativ wenig ass, so entleerte sie dennoch immer grosse Mengen von Fäces. Dieselben waren so fest und hart, dass sie einmal von der Wärterin mit den Fingern herausbefördert werden mussten.

Wir setzten von dieser Zeit an mit der Verabreichung grosser Mengen Milch aus.

Ausserdem waren in den ersten 10 Tagen die Fäces weiss und kreidig, so dass die Besorgniss vorhanden war, dass die Galle nicht recht functionire.

Doch von der Zeit an, als die Patientin begann, feste Nahrung zu sich zu nehmen, waren die Stühle wieder dunkelbraun gefärbt (Ende der zweiten Woche) und mit der Vermehrung der eingenommenen Nahrungsmittel trat auch eine Verminderung der Fäcalmassen auf, ein Beweis, dass der Magen wieder zu peptonisiren begonnen hatte.

Die Bauchdeckenwunde war am 8. Tage tadellos verheilt.

Einige Tage später fühlte man unter der Narbe ein kaum schmerzhaftes Infiltrat, das jedoch vom Ende der dritten Woche an immer kleiner wurde und beim Abgange der Patientin aus der Anstalt fast vollständig verschwunden war. Die infiltrirte Partie entsprach anscheinend der Magennaht entsprechend der grossen Curvatur. Einige Beschwerden machte der Kranken ein thaler-

grosser Decubitus am Kreuzbeine, der sich schon in den ersten Tagen nach der Operation entwickelt hatte, und der wegen der langsamen Ausheilung Schuld daran war, dass die Kranke erst am Ende der vierten Woche das Bett verlassen konnte.

Auf den dringenden Wunsch der Patientin verliess dieselbe am 20. Februar das Krankenhaus.

Meine Collegen und Freunde, die Herren Drr. Mikulicz und Ehrendorfer übernahmen die weitere Behandlung und Beobachtung der interessanten Kranken.

Die letzten Nachrichten vom 10. April lauten recht befriedigend.

Ihr Ernährungszustand hat sich bedeutend gebessert, Patientin verträgt alle Nahrungsmittel, hat normale Stuhlentleerungen und geht fast den ganzen Tag umher.

Das Decubitusgeschwür benarbt.

---

2. Fall. Schönstein Johanna, 39 Jahre alt, aufgenommen in die Klinik am 24. Februar 1881.

Anamnese. Die Kranke leidet seit 7 Monaten an Verdauungsbeschwerden, an Appetitlosigkeit, Druck in der Magengegend nach Einnahme fester Nahrungsmittel und Aufstossen.

Vor 2 Monaten traten Erscheinungen einer circumscripten Peritonitis in der Magengegend auf. Seit dieser Zeit fühlte die Kranke unter dem linken Rippenbogen eine Verhärtung.

In den letzten Wochen vertrug sie blos Suppe, Milch und Kaffee.

Stuhlentleerungen erfolgten nur jeden 6. bis 8. Tag und waren theerartig. Patientin hatte bisher nie erbrochen.

Status praesens. Der Ernährungszustand der Kranken hatte in der letzten Zeit sehr gelitten, sie sah abgemagert und anämisch aus und war mit jedem operativen Eingriffe, der sie von ihrem Leiden befreien würde, einverstanden.

Das Carcinom des Magens präsentirte sich als eine etwa Handteller breite, harte, bei Druck empfindliche und mässig verschiebbare Geschwulst, welche nach links vom Nabel zwischen diesem und dem linken Rippenbogen gelagert war.

Ein Zusammenhang derselben mit der Leber war auszuschliessen, doch war es wahrscheinlich, dass derselbe mit den schlaffen Bauchdecken verwachsen sei.

Zunge etwas belegt, Puls klein, Körpertemperatur normal.

Die günstigen Erfahrungen im ersten Falle, sowie der Umstand, dass die Geschwulst bei der relativ jungen Patientin noch einigermassen verschiebbar war, bestimmten Herrn Prof. Billroth zur Vornahme eines operativen Eingriffes, sei es einer diagnostischen Incision, oder wenn die Verhältnisse nicht allzu ungünstig wären, zur Ausführung der Resection.

Die Vorbereitungen zur Operation waren dieselben, wie im ersten Falle.

Dagegen sollte die Operation selbst in etwas modificirter Weise ausgeführt werden: Es sollte der Magen und das Duodenum nicht auf einmal durchschnitten werden, sondern erst dann, bis nebst den Fixationsnähten L (siehe Taf. III, Fig. 4) auch die Occlusionsnähte N angelegt sind. Während dieser Zeit sollte die Geschwulst selbst zur Fixation des Magens und des Duodenums verwendet werden.

Dies geschah auch so.

Operation am 28. Februar 1881. Ein 12 Ctm. langer Schnitt quer über die Geschwulst (siehe Seite 17, Fig. 2 *b*) durchtrennte die Haut und den Muskelbauch des Rectus abdominis sin. Blutstillung. Die Geschwulst erscheint mit der hinteren Fascie der Bauchdecken verwachsen. Es wird deshalb ein Stück desselben und des adhärenten Bauchfells umschnitten und am Tumor belassen.

Die Geschwulst nimmt die Regio pylorica des Magens ein.

Die letztere wird hervorgezogen; es treten dabei Brechbewegungen ein, bei welchen die Kranke fast $^1/_2$ Liter des im Magen zurückgebliebenen Spülwassers erbricht.

Abbindung des grossen Netzes durch 7 und des kleinen Netzes durch 4 Massenligaturen.

Bei der Abbindung des grossen Netzes gegen das Duodenum hin blutete es aus einer grösseren Arterie und Vene (Art. gastro-epiploica dextra), doch war die Blutstillung rasch besorgt.

Durchtrennung des Magens mit der Scheere von der grossen Curvatur aus bis zu dessen Mitte. Blutstillung. Hinter dem isolirten Pylorus liegen desinficirte Schwämme und Servietten.

Der Magen enthält noch Spülwasser und unverdaute Speisereste; Ausspülung der Magenhöhle mit lauwarmem Wasser und Reinigung der Magenwände mit desinficirten Schwämmen.

Dabei zeigt es sich, dass der Magen gegen das Zwerchfell und gegen den linken Rippenbogen hin ausserordentlich dilatirt ist, da man mit den längsten Schwammzangen kaum das Ende erreicht.

Hierauf werden noch vor der gänzlichen Durchtrennung des Magens 28 tiefe und oberflächliche „Occlusionsnähte“ zur Verkleinerung des Magenlumens angelegt (siehe Taf. III, Fig. 3 N). Erst dann werden die Magenwände der kleinen Curvatur durchgeschnitten, es bleibt das Lumen *a* (Taf. III, Fig. 4) zurück.

Hierauf wird das Duodenum jenseits des Carcinoms angeschnitten, und durch die Wand des Magen- und Duodenum-Lumens werden die Lembert'schen Nähte L L L geführt.

Gänzliche Durchschneidung des Duodenums.

Damit war das Pylorus-Carcinom exstirpirt; es folgte nun die Anlegung der übrigen „Ringnähte“, nachdem die 3 Fäden LLL geknüpft waren.

Das Heranziehen des Magens an das Duodenum bot gar keine Schwierigkeiten. Es wurden im Ganzen 30 Ringnähte angelegt.

Es betrug demnach die Zahl aller Magennähte 58.

Die Fäden werden jetzt kurz abgeschnitten, der Magen wird mit carbolisirten Schwämmen gereinigt und zurückgelagert.

Wie aus der Fig. 5 (Tafel III) zu entnehmen ist, bildete sich an der grossen Curvatur ein Divertikel (D). Des Besonderen muss mit Rücksicht auf die Entstehung dieses Blindsackes hervorgehoben werden, dass sowohl der Magen als das Duodenum in senkrechter Richtung durchschnitten worden war.

Vereinigung der Bauchdecken durch drei Platten- und zehn Seidennähte.

Keine Drainage, kein Spray während der Operation. Antiseptischer Verband. Die Operation hatte $2^3/_4$ Stunden gedauert.

Das excidirte Stück misst in seiner Länge an der grossen Curvatur 10 Ctm., an der kleinen 5 Ctm., in seiner grössten Breite 6 Ctm.; an den Magen- und Duodenalrändern befinden sich $1^1/_2$ bis 4 Ctm. breite Streifen gesunder Substanz.

Der Pylorus vom Carcinom erfüllt, sein Lumen für die Fingerspitze gerade noch passirbar. Das Carcinom, an der Oberfläche exulcerirt, zeigt bei der mikroskopischen Untersuchung den Bau eines Epithelialkrebses.

Verlauf nach der Operation. Wenngleich der Wundverlauf insoferne ein günstiger war, als nach der Operation weder von Seite der Bauchdeckenwunde noch des Peritoneums irgend welche bedrohliche Erscheinungen auftraten, so erlag die Patientin dennoch leider an den Folgen der Inanition unter den Erscheinungen hochgradiger Anämie am 8. Tage nach der Operation.

Bei sonst günstigem Allgemeinzustande hatte nämlich die Patientin am ersten Tage nach der Operation (1. März) des Morgens 300 Gramm einer bräunlichen Flüssigkeit erbrochen. Wir dachten an eine beginnende Peritonitis.

Die Temperatur war während des ganzen Verlaufes normal, doch blieb der Puls constant auf der Höhe von 112 bis 120 in der Minute.

Gegen Peritonitis sprach der Umstand, dass vom ersten Tage an stets Flatus abgingen und der Bauch nie meteoristisch aufgetrieben war.

Als sie am Abende des ersten Tages einige Löffel Milch zu sich nahm, bekam sie sofort Aufstossen und Brechneigung. Am dritten Tage war der Zustand erträglicher geworden; sie hatte etwas Milch vertragen, auch Fruchteis; jede dritte Stunde erhielt sie ein Weinklysma, dem Leube'sche Fleisch-Solution zugesetzt war; in der Nacht trat ruhiger Schlaf ein, und so hofften wir immer noch, dass sich die allerdings schon sehr anämische Kranke wieder erholen werde. Doch trat am vierten Tage Vormittags und Nachmittags nach Einnahme geringer Mengen Milch galliges Erbrechen ein.

Dabei kein Meteorismus, Abgang von Flatus, und gutes Aussehen der Wunde.

Wir hatten nunmehr die vollständige Ueberzeugung gewonnen, dass die Magen-Dilatation als solche die wesentlichste Ursache für das Erbrechen abgebe. Es war uns klar geworden, dass der Mageninhalt nicht in das Duodenum abfliesse, dass dagegen auch keine vollständige Stenose an der Ringnaht bestehen könne, da ja Galle in reichlicher Menge im Erbrochenen war.

Da wir vermutheten, dass in dem schlaffen Magensacke grössere Mengen von Flüssigkeit vorhanden seien, so wurde am 4. März durch ein eingeführtes Schlundrohr mit einer Spritze Mageninhalt aspirirt; es entleerten sich dabei blos gegen 200 Gr. einer gelblichen, saueren Flüssigkeit; sodann sollte der unthätige Magen durch Verabreichung reizender und anregender Nahrungsmittel (Tokayer Wein, gut geschabtes und gesalzenes Beefsteak etc.) zu neuer Thätigkeit angeregt werden.

Alles vergebens; der schlaffe Magensack befand sich in continuirlicher Defensive, er erbrach mehrere Stunden darnach einen grossen Theil der eingenommenen Nahrungsmittel.

Wir mussten uns am 5. März von neuem auf die wenig versprechende Ernährung per rectum beschränken, zumal die Kranke auch an diesem und am nächstfolgenden Tage immer gallige Flüssigkeiten erbrach.

Der Gedanke an das zurückgebliebene Divertikel am Magen, sowie die sichere Ueberzeugung, dass an dem vernähten Magen ein Passagehinderniss bestehen müsse, welches vor der Operation nicht vorhanden gewesen sein konnte, da Patientin nie erbrochen und flüssige Nahrung immer noch ertragen hatte, veranlasste Herrn Prof. Billroth am 6. März noch zum letzten Auskunftsmittel zu greifen, das unter solchen Verhältnissen noch indicirt erschien: zur Lösung der Magennarbe und Besichtigung der anatomischen Verhältnisse an der Magen-Duodenumnaht.

Lösung der Occlusionsnähte. Der vom Magen aus eingeführte Zeigefinger kann nur mit Mühe in das Duodenum eingeschoben werden.

Es werden auch die vorderen Ringnähte gelöst; die vordere Wand des Duodenums wird an die Bauchdecken genäht, in das Duodenum wird ein Drainrohr eingeführt, um fürderhin von dieser Duodenumfistel aus die Ernährung zu besorgen; die Wundränder

des früher occludirten Magenlumens wurden vorläufig nicht wieder vereinigt.

Diese zweite Operation hatte eine Stunde gedauert.

Patientin sehr blass und collabirt, vermochte sich nicht mehr zu erholen; sie wird am folgenden Tage (7. März) somnolent und stirbt denselben Tag, am 8. Tage nach der Operation.

Die Obduction, von Herrn Dr. Zemann in gründlichster Weise ausgeführt, bestätigte unsere Annahmen.

Es war keine allgemeine Peritonitis vorhanden, wie wir dies schon zur Zeit der Wiedereröffnung des Magens aus der Festigkeit der Verklebungen erschliessen konnten.

„Universelle Anämie und Marasmus bei Carcinom", so lautet die von dem Herrn Obducenten als Todesursache protokollirte Angabe.

Epikrise. Wenn wir noch einmal den ganzen Krankheitsfall der Frau Schönstein überblicken, so muss man zugeben, dass einerseits die Exstirpation des Carcinoms vollständig vorgenommen wurde, da bei der Obduction weder Carcinomreste noch infiltrirte Lymphdrüsen vorgefunden werden konnten, und dass andererseits der Wundverlauf keineswegs durch Symptome von Peritonitis gestört war.

Die Todesursache war begründet in der hochgradigen Magen-Dilatation, zu der sich noch eine Reihe anderer Uebelstände hinzugesellten, welche die Undurchgängigkeit an der Verbindungsstelle des Magens mit dem Duodenum bedingten.

Die Pars horizontalis duodeni war oben in der Gegend der kleinen Curvatur nach vorne gegen die Bauchdeckennarbe fixirt, während der grosse Magensack nach hinten und unten gegen das Zwerchfell gelagert war; dadurch entstand zweifellos eine ähnliche Abknickung, wie sie bei Magendilatationen schon an und für sich nach den vortrefflichen Schilderungen Kussmaul's zu Stande kommen kann.

Ob diese Abknickung durch eine Verziehung der Pars horizontalis duodeni oder durch eine Achsendrehung des Duodenums entstand, wie dies Kussmaul beschreibt, liess sich freilich nicht weiter bestimmen.

Es concurrirte aber ausserdem noch der Umstand, dass das Duodenum an den sehr verdickten Rand der kleinen Curvatur angesetzt war, und dadurch die ohnehin nicht allzuweite Verbindungsstelle auf Kosten dieser Verdickung verengert wurde. Dadurch verwandelte sich das Lumen an der Ringnahtstelle in einen Schlitz, durch den die ohnedies atonische Magenmuskulatur den Mageninhalt nicht mehr zu entleeren im Stande war; die peristaltische Bewegung des Magens wurde zur antiperistaltischen, es trat Erbrechen ein, wobei noch wegen der bestehenden Incontinenz an der Ringnahtstelle Galle in den Magen abfloss.

So verschaffte uns dieser Fall die Ueberzeugung, welch wichtige Complication die Magendilatation sei; und es musste daran gedacht werden, wie diesem Uebelstande in den nächsten Fällen abgeholfen werden könnte.

3. Fall. Heininger Franziska, 38 Jahre alt, ledig, aufgenommen von der Klinik des Herrn Hofrathes Prof. Bamberger am 8. März 1881.

Anamnese. Magenbeschwerden seit etwa einem Jahre. Tägliches Erbrechen seit April 1880. Seit October 1880 verträgt Patientin nur flüssige Nahrungsmittel; seit dieser Zeit bedeutende Schmerzen in der Magengegend, wo sie seit damals das Vorhandensein einer Geschwulst wahrnahm. An der Klinik des Herrn Hofrathes Prof. Bamberger nahm sie wieder feste Fleischspeisen zu sich, ohne dass sie darnach erbrechen musste; doch hatte sie täglich über Aufstossen zu klagen; die Stuhlentleerungen erfolgten nur selten und mit Beschwerden, oft nur einmal in 8 Tagen.

Die Kranke, bei der seit Juli 1880 die Menstruation ausgeblieben war, soll in den letzten Monaten sehr abgemagert sein.

Status praesens. Patientin sehr anämisch und mager, die Schleimhäute blass, die Haut trocken. Puls 88 in der Minute. Bauch flach. Nach oben und etwas rechts vom Nabel eine leicht höckerige Geschwulst, grösser als ein Hühnerei, etwas verschiebbar, nicht ganz deutlich abzugrenzen, mit den Bauchdecken nicht verwachsen, bei Druck schmerzhaft, bei den Respirationsbewegungen seine Lage verändernd.

Eine Magendilatation lässt sich nicht nachweisen. Die Kranke erbricht, wenn sie Fleischnahrung zu sich nimmt, den Mageninhalt, dem mitunter etwas Blut beigemengt ist. Milch, Kaffee, Fleischbrühe verträgt sie noch sehr gut.

Vorbereitungen zur Operation. Magenausspülungen, ernährende Weinklysmen und die übrigen antiseptischen Massnahmen.

Operation am 12. März 1881. Kein Spray. Der Bauchdeckenschnitt, 12 Ctm. lang, 2 Querfinger breit über dem Nabel nach rechts von ihm beginnend, erstreckt sich über die Medianlinie hinaus (siehe im Texte Fig. 2 *a*). Durchtrennung des rechten Rectus abdominis, Blutstillung. Durchtrennung des Peritonäums. Der carcinomatöse Pylorus wird, soweit dies möglich ist, vorgezogen.

Das grosse Netz wird mittelst 8, das kleine Netz mittelst 6 Seidenligaturen abgebunden und durchtrennt.

Als der Magen nun herausgezogen werden sollte, zeigte es sich, dass das Carcinom am Pancreas fixirt war.

Die Ablösung an dieser Stelle war äusserst schwierig, da Herr Prof. Billroth sich nicht zur Abbindung der Bauchspeicheldrüse in Anbetracht der eventuellen Gefahren für die Verdauung entschliessen konnte. Unterbindung der Arteria gastro-duodenalis; es mussten ausserdem in der Gegend des Pancreas noch 7 Ligaturen angelegt werden. Die Isolirung des carcinomatösen Pylorus dauerte allein eine Stunde. Schutz der Bauchhöhle durch desinficirte Schwämme.

Der Magen wird an der kleinen Curvatur in sagittaler Richtung, doch etwas schief von links nach rechts bis zu dessen Mitte eingeschnitten (siehe Taf. III, Fig. 6). Der Magen enthält keine Flüssigkeit, war gut ausgewaschen.

Anlegung von zehn dicht schliessenden Occlusionsnähten. Durchtrennung des übrigen Theiles des Magens an der grossen Curvatur.

Sodann wird, ohne dass am Duodenum provisorische Suturen angelegt wurden, das Duodenum in der entsprechenden Entfernung vom Carcinom in etwas schiefer Richtung von rechts oben nach links unten durchgeschnitten. Vereinigung der hinteren Wand des Duodenums mit der hinteren Wand des restirenden Magenlumens

durch fünf innere Darmnähte und drei ganz feine, die Wundränder der Schleimhaut vereinigende Nähte.

Anlegung der Ringnähte an der vorderen Wand des Magens und Duodenums von aussen.

Die Zahl der Occlusions- und Ringnähte beträgt 36.

Reinigung der Magenoberfläche, Verschluss der Bauchdeckenwunde durch drei Plattennähte, tiefe und oberflächliche Seidennähte.

Operationsdauer: $2^1/_2$ Stunden; Blutverlust sehr gering; es kam weder Magen- noch Duodenalinhalt in die Bauchhöhle.

Die Magenform sehr befriedigend (siehe Taf. III, Fig. 7). Kein Erbrechen während der Operation.

Verlauf. Die ohnedies sehr anämische Patientin collabirte schon während der Operation bedeutend. Der Puls wurde fadenförmig. Temperatur nach der Operation 36·0 ° C.

Mehrmaliges Aufstossen während des Nachmittags. Am Abend wird Patientin plötzlich unruhig und stirbt um 10 Uhr Abends.

Das excidirte Pylorus-Stück misst an der grossen Curvatur über 12 Ctm., an der kleinen 5 Ctm. Der carcinomatöse Pylorusring ist für den Finger gerade noch durchgängig. Die Geschwulst erweist sich mikroskopisch als ein Medullar-Carcinom. An der hinteren Wand des excidirten Stückes ist die Geschwulstmasse bereits nach aussen gewuchert.

Die Obduction, ausgeführt von Herrn Dr. Zemann, zeigte uns, dass die Operation in technischer Hinsicht weit vollendeter war, als in den vorhergehenden Fällen. Der Magen war nicht besonders dilatirt. Es war nirgends ein Divertikel, die Magenform war der normalen ähnlich.

„Der Magen durch Gas etwas ausgedehnt, von scheinbar „normaler Gestalt, die Pylorusgegend mit dem oberen Querstücke „des Duodenums etwas tiefer stehend“ (Dr. Zemann).

Der Wundrand des Duodenums war noch ungefähr 5 Ctm. von der Mündung des Ductus choledochus entfernt; es befanden sich demnach Ductus Wirsingianus und Ductus choledochus vollständig ausserhalb des Operationsgebietes.

„Am äusseren Umfange des Pancreaskopfes eine bohnengrosse und im kleinen Netze eine nahezu haselnussgrosse carcinomatös degenerirte Lymphdrüse.“

„In der Bauchhöhle und im kleinen Becken ungefähr 500 CCtm. serös-eiterigen Exsudates.“

„Hochgradige universelle Anämie, obsolete Tuberculose in den Lungenspitzen; und miliare Tuberculose in der Umgebung und auf der Pleura.“

Epikrise. Aus alledem entnahmen wir, dass solche Fälle sowohl mit Rücksicht auf die hochgradige Anämie der Patienten, als mit Hinweis auf die Verwachsung des Carcinoms mit dem Pancreas nicht mehr für einen operativen Eingriff geeignet erscheinen und es ist deshalb nicht zu verwundern, dass unsere Kranke so rasch an Collaps zu Grunde ging.

Ein anderes Mal müsste man in einem solchen Falle nach Ausführung der diagnostischen Incision auf die Resection des Pylorus Verzicht leisten.

# Resumé.

Wenn wir nunmehr auf Grund der angegebenen Mittheilungen berechtigt sind, einige Schlüsse mit Bezug auf die Technik und den Ausgang der Magenresectionen zu ziehen, so sind wir uns wohl bewusst, dass diese in ihrer ersten Entwickelung begriffene Operation gewiss in kurzer Zeit manche zweckmässige Verbesserungen erfahren wird, und dass deshalb die nun folgenden, uns momentan am zweckmässigsten erscheinenden operativen Vorschläge vielleicht nicht allzulange anderen besseren Methoden in Bezug der Ausführung der Operation und der Nachbehandlung werden weichen müssen.

Dennoch lassen sich schon heute manche Fragen in befriedigender Weise erledigen:

1. Die operative Technik der Pylorusresection zerfällt, wie wir früher gesehen, und wie es ja in der Natur der Sache liegt, in drei Stadien, wenn wir von der Durchtrennung und Wiedervereinigung der Bauchdecken absehen:

die Isolirung des Pylorus,

die Excision der Geschwulst in der gesunden Magen- und Duodenumwand und

die Wiedervereinigung des Magens mit dem Diodenum.

Bei all diesen Manipulationen soll und kann der Blutverlust bei der nöthigen Vorsicht sehr gering sein, kaum grösser als etwa bei Amputation einer Mamma, ohne Achselhöhlen-Ausräumung.

2. Zu den Nähten kann mit bestem Vortheil und ohne jede Gefahr antiseptische Seide nach Czerny verwendet werden.

Je mehr wir die antiseptische Seide anwenden, und je exacter unsere Wunden per primam heilen, um so mehr Grund haben wir, mit der antiseptischen Seide zufrieden zu sein; wir haben

im Laufe der letzten zwei Jahre nur das eine bemerken können, dass blos die stärksten Sorten der englischen Seide schwer einheilten, Sorten, die man sonst selbst bei Massenligaturen nicht mehr zu verwenden braucht.

Die im Handel unter der Signatur Nr. 5, 4 und 3 vorkommenden Seidenfäden genügen vollständig, besonders wenn man vor Anlegung der Ligatur mittelst Klemmzangen eine für die Unterbindung äusserst bequeme Klemmfurche setzt.

So haben wir denn in den letzten zwei Jahren sowohl bei Amputationen als bei Exstirpation von Strumen und anderen Geschwülsten nie mehr Ligatureiterungen erlebt.

Umsoweniger wird man bei Laparotomien, bei Anwendung antiseptischer Seide die Entstehung von Ligatur-Abscessen zu fürchten haben.

In unserem 1. Falle von Magenresection entstand wohl in der Gegend der grossen Curvatur ein entzündliches Infiltrat, doch verschwand dasselbe ebenso reactionslos, als es sich entwickelt hatte.

In unserem 2. Falle leisteten die Seidennähte selbst dem stärksten Brechacte ausreichenden Widerstand; gerade in solchen gewiss nicht seltenen Fällen, in welchen die Kranken entweder unmittelbar nach der Operation oder in den ersten Stunden und Tagen nach derselben werden erbrechen müssen, wird der Seidenfaden wegen der Dauerhaftigkeit seines Gewebes und der grösseren Festigkeit des geschürzten Knotens gegenüber dem Catgutfaden von nicht zu unterschätzender Bedeutung sein *).

3. Ist die Operation vollendet und gestaltet sich der Wundenverlauf günstig, so nimmt die Frage, wie der Kranke ernährt werden soll, unser ganzes Interesse in Anspruch.

Die Ernährung per rectum bleibt, selbst für den Fall, als die Kranken die Pepton-Klysmen vertragen, immer ein schwaches Surrogat.

Vielleicht werden sich die in neuerer Zeit angewandten Milch- oder Eierklysmen besser und für längere Zeit verwerthen lassen.

---

*) In einem 4. von mir operirten Falle von Pylorus-Resection (siehe Nachtrag), bei welchem gleichfalls Seide angewendet worden war, war am 10. Tage beim 2. Verbandwechsel keine Spur von entzündlicher Infiltration unter den Bauchdecken zu fühlen. Der Verfasser.

Bei meiner jüngst operirten Kranken (IV. Fall) wurden in den ersten 8 Tagen 3mal täglich Pepton-Klysmen applicirt, gleichzeitig aber vom zweiten Tage nach der Operation angefangen mit Wasser verdünnte und etwas gezuckerte Kuhmilch kaffeelöffelweise per os mit gutem Erfolge verabreicht.

Fleischsuppe, frisch gepresster Fleischsaft wurden nicht vertragen.

Es scheint, dass die einfachsten und gewöhnlichsten Nahrungsmittel, wie Milch, Eier und Wein sich besser als alle einschlägigen Kunstprodukte werden verwenden lassen.

4. Eine weitere Frage war wohl die, ob die Magennarbe auch für die Dauer der Wirkung des Magensaftes werde Widerstand leisten können?

Auf Grund der bisher gemachten Erfahrungen muss die Frage im bejahenden Sinne beantwortet werden, denn

a) wissen wir, dass eine Anzahl von Magengeschwüren heilt, und die zurückbleibende Narbe vom Magensafte nicht verdaut wird.

b) Die von Billroth und Esmarch ausgeführten und geheilt gebliebenen Gasteroraphien geben einen weiteren Beweis. Die Billroth'sche Kranke, Julie Meyer, an welcher vor mehr als drei Jahren wegen einer grossen Magenfistel die Magennaht ausgeführt worden war, schreibt uns am 16. Februar 1881, dass sie vollkommen gesund geblieben sei, alle Nahrungsmittel gut vertrage, und nicht die geringsten Magenbeschwerden habe.

c) Auch Frau Heller, bei welcher die Pylorus-Resection vor nun fast 3 Monaten ausgeführt wurde, erfreut sich eines guten Appetites und verträgt, wie sie mir noch am 15. April mittheilte, alle Nahrungsmittel.

5. Man musste sich fernerhin fragen, ob nicht an Stelle der Ringnaht, vielleicht erst nach Jahren eine Narben-Strictur entstehen werde?

Auch dieser Befürchtung lässt sich nach den bisherigen Erfahrungen leicht entgegentreten.

Herr Prof. Billroth hat bei den drei Kranken Pleušik, Koch und Salabek in den Jahren 1878, 1879 und 1880 wegen Anus praeternaturalis Enteroraphien ausgeführt.

Alle drei Kranken berichteten mir am 15., 16. und 17. Fe-

bruar 1881, dass es ihnen ausgezeichnet gehe, dass sie keine Verdauungsbeschwerden hätten, und dass ihre Stuhlentleerungen vollkommen normal vor sich gingen.

Es lässt sich deshalb erwarten, dass auch an der Verbindung des Magens mit dem Duodenum keine Verengerung entstehen werde, wenn die Serosaflächen mit einander per primam intentionem verkleben.

Zur grösseren Sicherheit kann man übrigens, wie dies schon früher erwähnt wurde, die Wundränder der Schleimhaut durch einige feine Seidenfäden mit einander vereinigen, an der hinteren Ringnaht von innen, an der vorderen von aussen vor Anlegung der Lembert'schen Nähte.

Der Einwand, dass sich etwa an diesen Schleimhaut-Nahtstellen Geschwüre entwickeln könnten, scheint mir nicht berechtigt zu sein, wenn man wohl desinficirte Seidenfäden verwendet.

6. Nach der ersten Magenresection musste man fernerhin noch erwägen, wie es sich mit den peristaltischen Bewegungen des Magens verhalten werde, da ja vorauszusetzen war, dass die vordere Magenwand mit dem Peritonäum parietale verwachsen werde?

Es war aus mehreren Gründen vorauszusehen, dass dieser Umstand die Ernährung nicht beeinträchtigen werde.

Denn wir wissen, dass auch nach gelungenen Laparotomien die Darmschlingen unter einander verklebt bleiben, ohne dass dadurch Ernährungsstörungen entstehen.

Ferner bestand sowohl in unserem Falle von Magenfistel, als in dem Esmarch'schen, und wahrscheinlich auch in allen anderen Fällen stramme Verwachsungen der vorderen Magenwand mit den Bauchdecken oder der falschen Rippen; und dennoch erfahren diese Kranken, wenn die Fistelöffnung genügend obturirt ist, keine wesentlichen Verdauungsstörungen.

Im Uebrigen lehrt uns jetzt schon der Fall Heller, dass von dieser Seite nichts zu befürchten sei.

Die schlimmen Erfahrungen, welche wir im 2. Fall von Pylorus-Resection machten, legten uns weiter die wichtige Frage vor:

7. Wie soll man bei einer hochgradigen Magen-Dilatation vorgehen?

Für eine solche Eventualität erscheint es wohl als das Zweckmässigste, das Duodenum an ein der grossen Magencurvatur zunächst gelegenes Lumen zu inseriren.

Es sprechen dafür zwei Umstände:

a) im dritten Falle von Magenresection, in welchem schon das Duodenum an die grosse Curvatur angenäht worden war, sahen wir bei der Obduction, dass der Magen für den Abfluss eine vortreffliche Lage zum Duodenum hatte; er ging in schief nach abwärts gehender Richtung in das Duodenum über, so dass das Duodenum tiefer lag, als der Magen.

b) Im vierten Falle von Resectio pylori bestand gleichfalls eine beträchtliche Magendilatation, von der ich mich bei der Einführung unserer langen Schwammzangen behufs Reinigung der Magenhöhle überzeugen konnte; ich inserirte deshalb das Duodenum an die grosse Curvatur.

Der Erfolg spricht für die Methode.

Die letzte Patientin nimmt täglich grössere Mengen von Nahrungsmitteln zu sich, und verzehrte bereits gestern, am zehnten Tage nach der Operation, mit Appetit und ohne Schaden ein Stückchen Kalbfleisch.

8. Was soll man ferner thun, wenn es dennoch einmal vorkommen sollte, dass nach einer sehr ausgedehnten Excision der Magen sich nicht ohne Mühe an das Duodenum heranziehen und mit demselben vereinigen liesse?

Es bliebe dann wohl nichts Anderes übrig, als den Magen zuzunähen und eine Ernährungsfistel am Duodenum anzulegen.

9. Auch für den Fall, als sich nach ausgeführter diagnostischer Incision herausstellen würde, dass die Resection wegen zu grosser Ausdehnung des Carcinoms oder aus anderen Gründen nicht mehr ausführbar sei, wäre daran zu denken, am Duodenum oder am Dünndarm eine Ernährungsfistel anzulegen.

10. Auf welche Erkrankungen wird sich die Resectio pylori ausdehnen lassen?

Auf das Carcinom und andere seltenere Geschwülste, das Magengeschwür und die Narbenstenosen.

Mit Rücksicht auf das Magengeschwür wird die Operation vor allem dann indicirt erscheinen, wenn die Kranken keine Nah-

rung bei sich behalten können, oder wenn die Anämie in Folge von Blutungen zu ernsten Besorgnissen Veranlassung gibt.

Das Magengeschwür sitzt bekanntlich am häufigsten an der kleinen Curvatur und am Pylorus. Man wird den Sitz desselben wohl schon vor Eröffnung des Magens bestimmen können. Sitzt es am Pylorus, so wird die Operation der angegebenen Resectionsmethode gleichen. Sitzt es an der kleinen Curvatur, so wird man daran denken können, den Magen nach Excision des Geschwüres in seiner Längsrichtung wieder zu vereinigen.

In gleicher Weise könnte man vorgehen, wenn das Geschwür an der vorderen Magenwand oder an der grossen Curvatur sitzt.

Die Resection wird nur dann umständlich und schwierig sein, wenn das Geschwür an der hinteren Magenwand sich befindet und die letztere wie gewöhnlich mit dem Pancreas verwachsen ist.

Allein unmöglich erscheint mir die Resection auch an dieser Stelle nicht. Doch unterlasse ich es, vorläufig weitere diesbezügliche Vorschläge zu machen, da sie doch nur rein theoretischer Natur wären.

11. Schliesslich wäre wohl noch auf die Frage einzugehen, ob es möglich sein wird, den Pyloruskrebs mit der Zeit auch radical zu exstirpiren?

Es werden sich dabei wohl dieselben Principien geltend machen, wie man sie bei der Radicalheilung des Krebses im Allgemeinen allenthalben aufzustellen gewohnt ist, und die Recidive wird gewiss weniger häufig auftreten, als bei anderen Carcinomen, wenn man frühzeitig operirt, die Resections-Schnitte in ausgiebig weiter Entfernung vom Carcinome führt, und bei der Ablösung des kleinen und grossen Netzes sorgfältig alles, was nur im geringsten verdächtig erscheint, mitexstirpirt.

So lässt sich denn mit aller Zuversicht hoffen und erwarten, dass bei der Häufigkeit des Magenkrebses in kurzer Zeit weitere Erfahrungen uns die Ueberzeugung verschaffen werden, dass die Resectio pylori eine ebenso berechtigte als segensreiche Operation sei!

# Nachtrag.

Am 8. April 1881 hatte ich Gelegenheit, in Vertretung des abwesenden Herrn Prof. Billroth bei einer 52-jährigen Patientin einen carcinomatösen Pylorus zu reseciren.

Es ist dies die vierte Pylorus-Resection, welche an der Billroth'schen Klinik ausgeführt wurde.

Die Geschwulst hatte ungefähr die Grösse eines Borstorfer Apfels, und war nach allen Richtungen hin noch gut verschiebbar.

Querer Bauchdecken-Schnitt oberhalb des Nabels. Die Isolirung des Pylorus ging gut von Statten, da noch keine Adhäsionen vorhanden waren.

Schiefe Durchtrennung des Magens von der kleinen Curvatur aus in der Richtung von links nach rechts.

Reinigung der Magenhöhle. Starke Dilatation des Magens.

Es werden zehn Occlusions-Nähte angelegt.

Gänzliche Durchtrennung des Magens an der grossen Curvatur.

Es werden drei Fäden provisorisch durch die vordere Wand des Duodenums zur Fixation desselben durchgeführt. Schiefe Durchschneidung des Duodenums von links oben nach rechts unten (wie auf Tafel III, Fig. 6).

Insertion desselben an die grosse Curvatur durch 14 innere und 16 äussere Ringnähte.

Reposition des Magens.

Das excidirte Stück misst in seiner Länge an der grossen Curvatur 12 Centim.

Vollständig reactionsloser Verlauf. Kein Fieber, kein Erbrechen, voller, ruhiger Puls, keine Erscheinungen von Peritonitis.

In den ersten vier Tagen mehrmaliges Aufstossen im Tage, vom 5. Tage an vollständiges Wohlbefinden.

In den ersten neun Tagen Verabreichung von flüssigen Nahrungsmitteln (Milch, Wein, Eiern), die alle gut vertragen werden, vom 10. Tage an nimmt Patientin schon Fleischnahrung zu sich. Bauchdeckenwunde per primam intentionem geheilt, Magengegend auch bei Druck vollkommen schmerzlos.

Beim Abschlusse dieser Zeilen befindet sich Patientin am 13. Tage nach der Operation, ihr Zustand ist nach jeder Richtung hin befriedigend.

## Erklärung der Abbildungen auf Tafel III.

Fig. 1. Resections-Schnitte am Magen der Th. Heller (1. Krankheitsfall). *A* = noch nicht occludirtes Magenlumen, *L L L* = Lembert'sche Nähte zur Fixation des Magens und des Duodenums.

Fig. 2. Derselbe Magen nach Anlegung aller Nähte. Insertion des Duodenums an die kleine Curvatur des Magens.

Fig. 3 u. 4. Darstellung der Resection im 2. Krankheitsfalle; Fig. 3 zeigt den Beginn der Resection, Fig. 4 stellt die Resection in dem Momente dar, in welchem nur noch das Duodenum ganz zu durchschneiden ist. Magen und Duodenum sind in senkrechter Richtung durchgeschnitten. *N* = Fäden der Occlusionsnaht zur Fixation des Magens. *L L L* = Lembert'sche Nähte zur Fixation des Magens und Duodenums.

Fig. 5. Derselbe Magen, nachdem alle Nähte angelegt waren, Insertion des Duodenums an die kleine Magencurvatur. *D* = Divertikel.

Fig. 6. Schiefe Durchtrennung des Magens und Duodenums, wie im 3. und 4. Krankheitsfalle.

Fig. 7. Form und Aussehen desselben Magens nach Anlegung der Occlusions- und Ring-Naht. Insertion des Duodenums an die grosse Magencurvatur.

Fig. 8. Resections-Schnitte behufs Insertion des Duodenums an ein in der Mitte zwischen kleiner und grosser Curvatur gelegenes Magenlumen. Leichenpräparat.

Fig. 9. Derselbe Magen nach Anlegung aller Nähte.

Fig. 10. Anlegung der hinteren „Ringnähte" von innen aus, „innere Darmnähte."

Fig. 11. Durchschnittszeichnung zur Darstellung der Lage der inneren Darmnähte, und der oberflächlichen Schleimhaut-Naht.

C. Ueberreuter'sche Buchdruckerei (M. Salzer) in Wien.

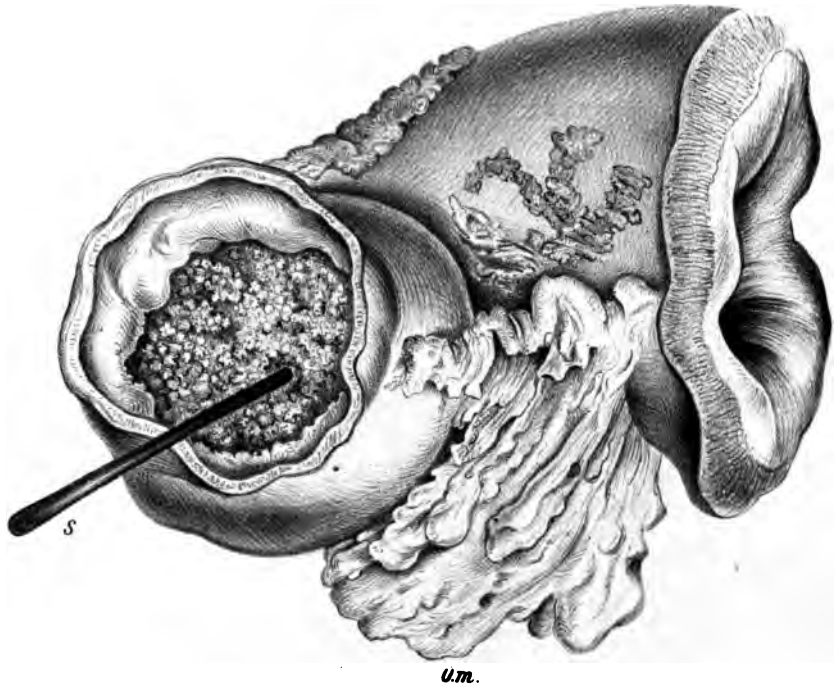


**Dasselbe von oben gesehen.**

***Om – kl. Netz; S – Sonde.***

Gez u lith. v. Dr J. Heitzmann.

Druck v. J. Appel's Nachf. Wien

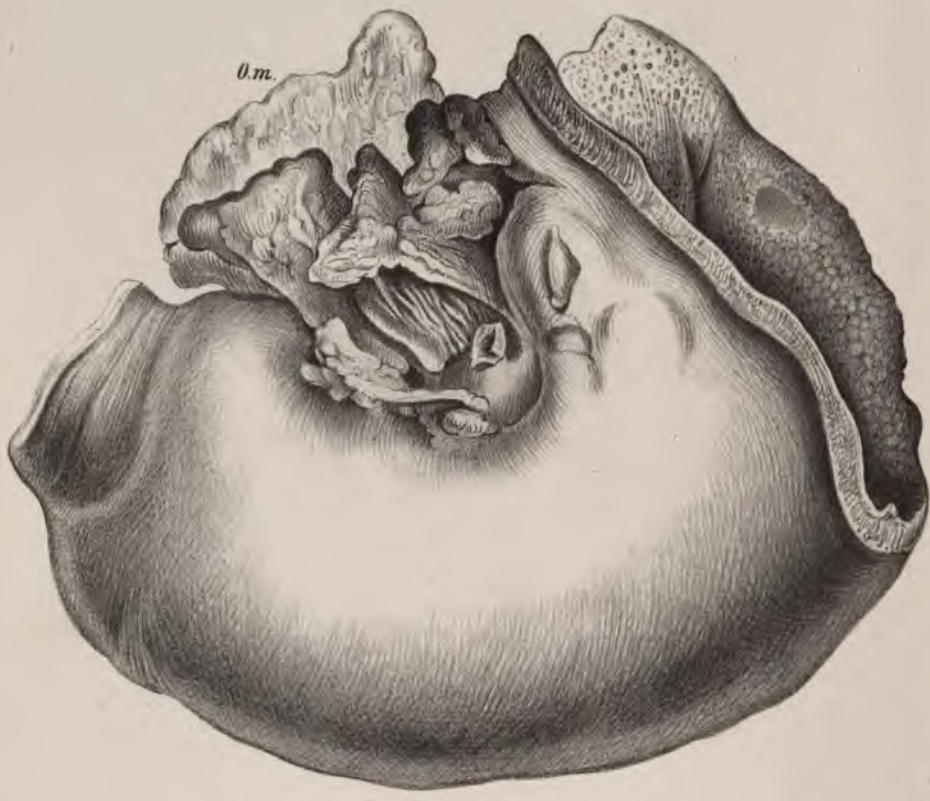


**Resecirtes 14 Ctm. langes Stück des Magens**
von vorne gesehen.
(1. Fall)

Gez. u. lith. v. Dr. J. Reitzmann.

Druck v. J. Appel's Nachf. Wien.

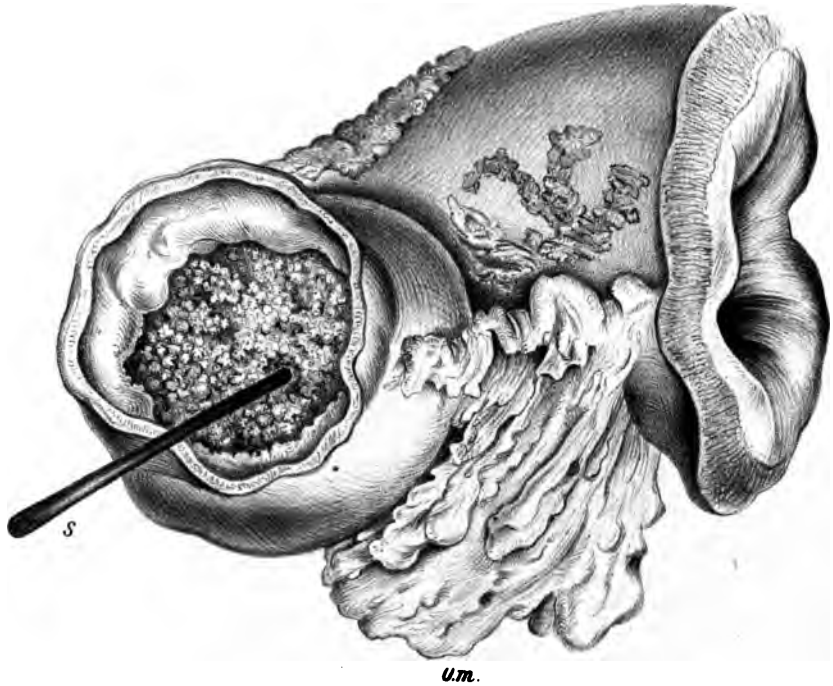


**Dasselbe von oben gesehen.**

*Om – kl.Netz; S – Sonde.*

Gez u lith.v.Dr J.Heitzmann. Druck v.J.Appel's Nachf.Wien.

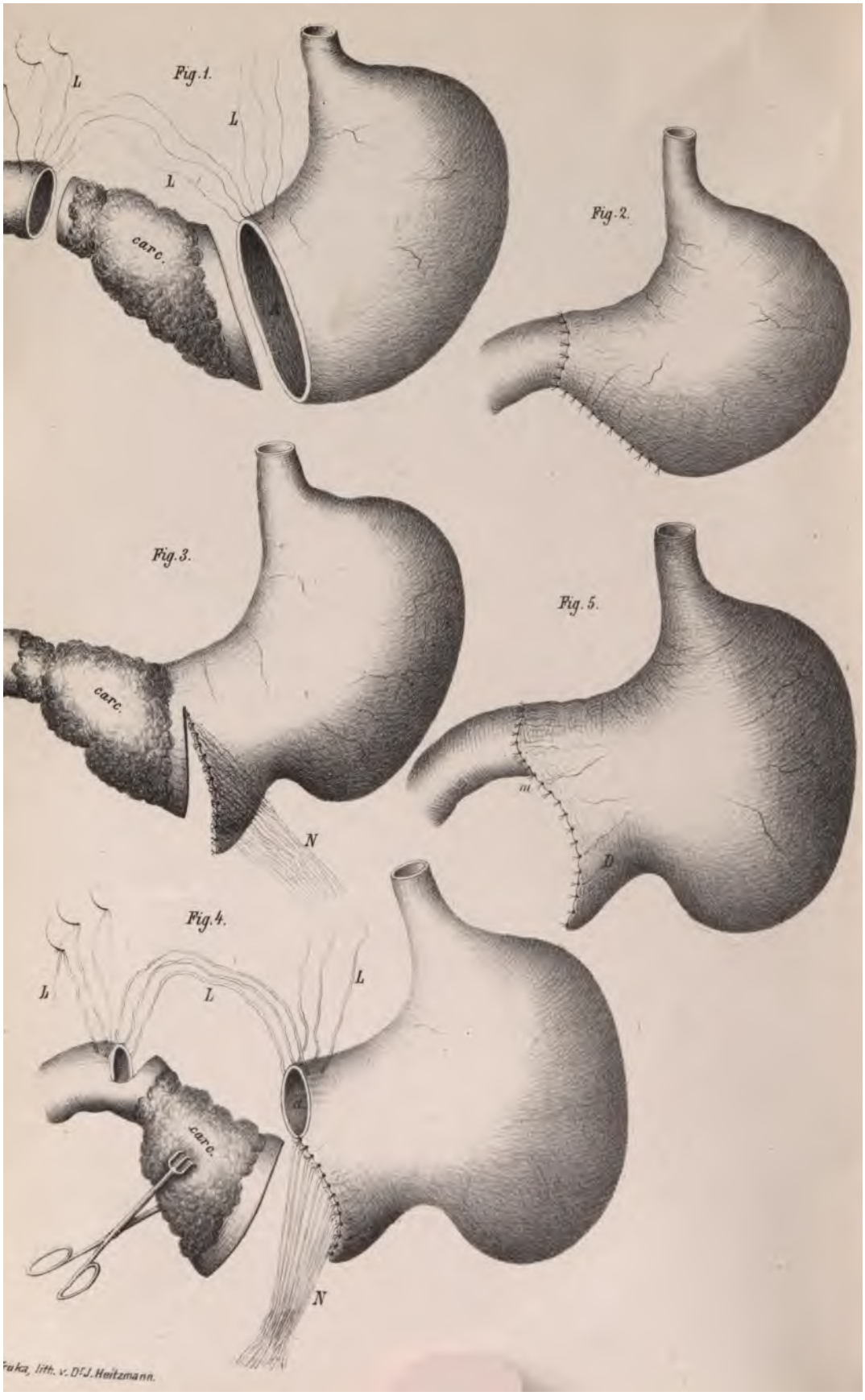
Fig. 1.
L
L
L
carc.
Fig. 2.
Fig. 3.
carc.
N
Fig. 5.
m
D
Fig. 4.
L
L
L
carc.
N
Fuka, lith. v. Dr J. Heitzmann.

Fig. 6.

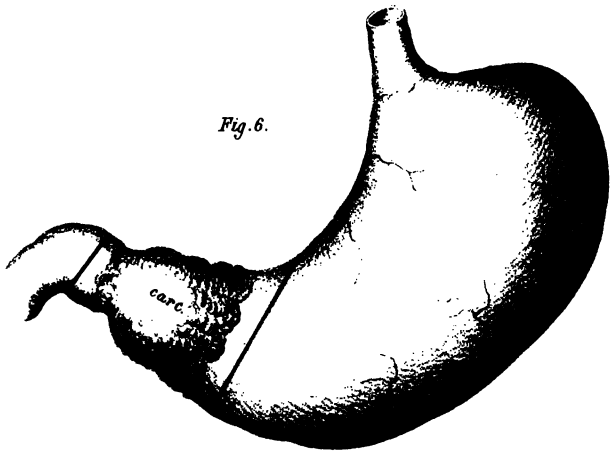


Fig. 7.

Fig. 8.

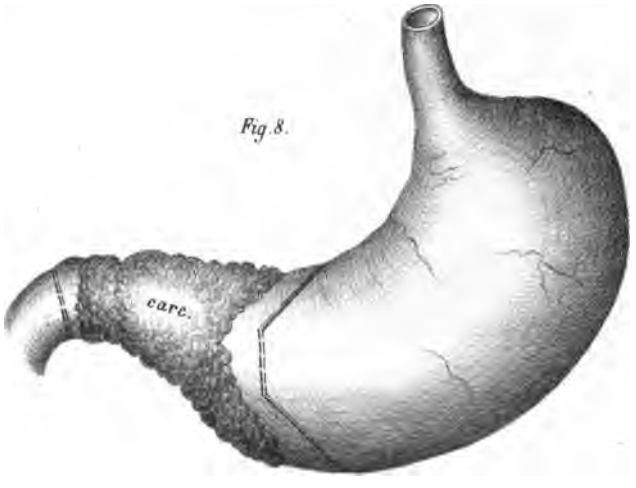


Fig. 9.

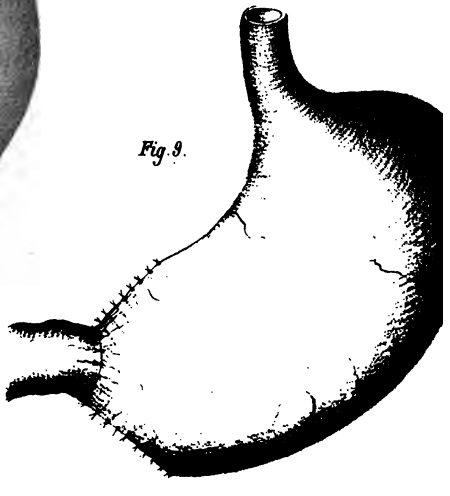

Fig. 10.

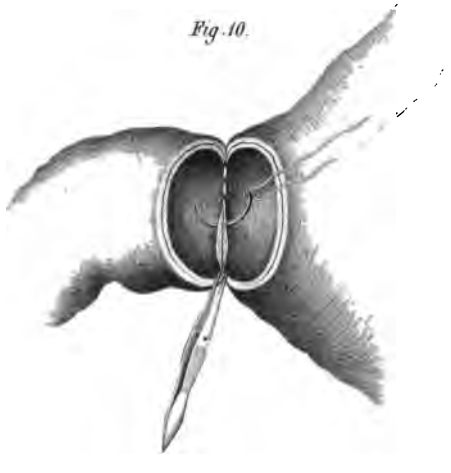

Fig. 11.

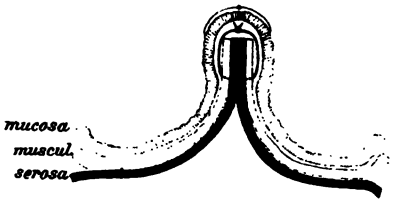


Druck v. J. Appel

LANE MEDICAL LIBRARY

To avoid fine, this book should be returned on or before the date last stamped below.

FEB 0 1951

JAN 2 9 1954

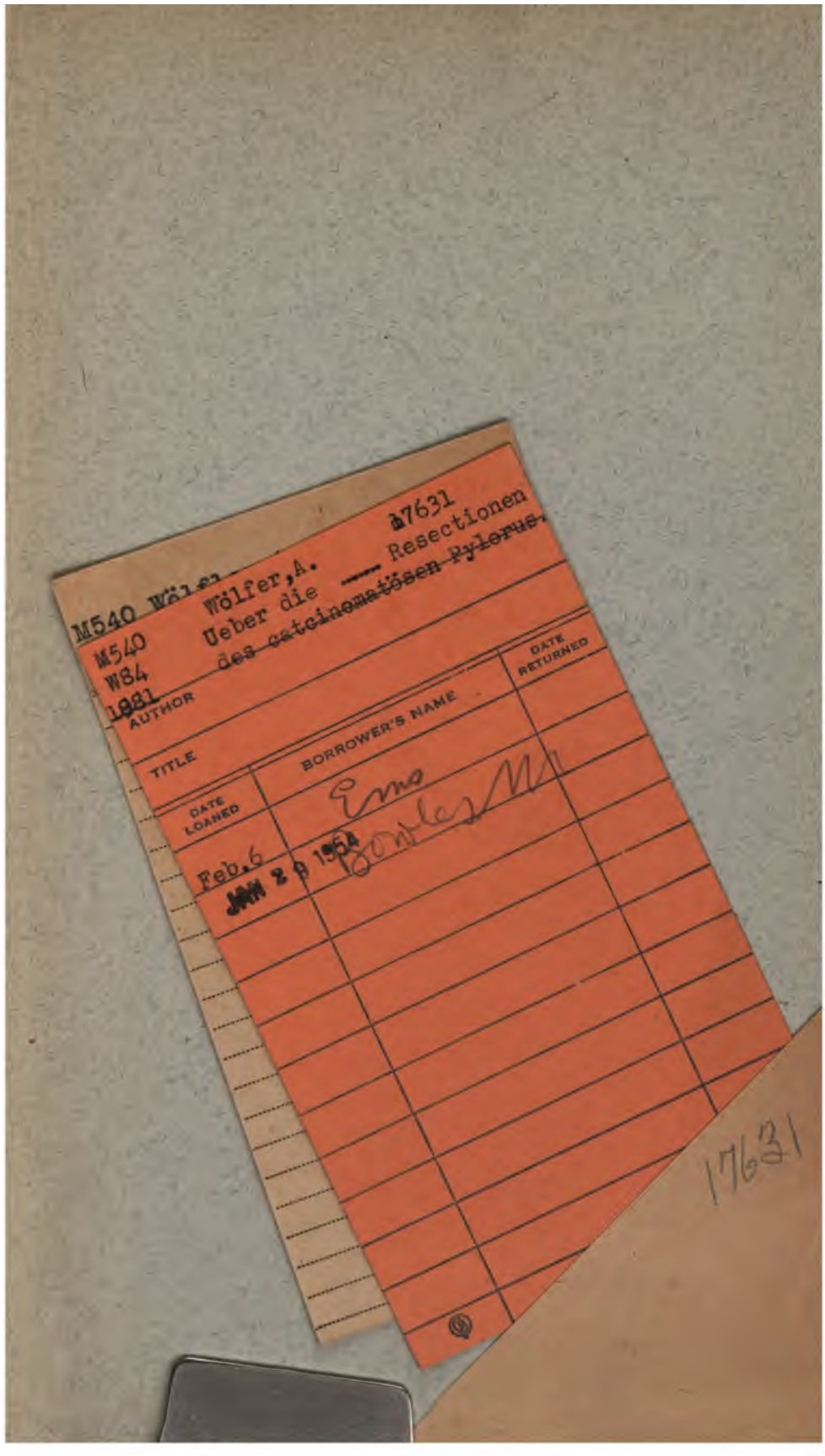

M540 Wölf
M540
W84
1981
Wölfer,A. 17631
Ueber die Resectionen
des catcinomatösen Pylorus.
AUTHOR
TITLE
DATE LOANED
BORROWER'S NAME
DATE RETURNED
Feb.6
JAN 29 1954
Ems
Bowles M
17631